


بی حسی



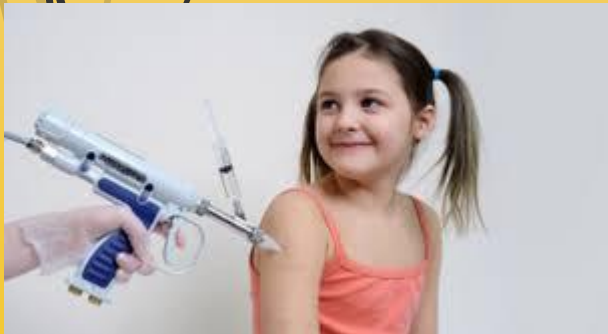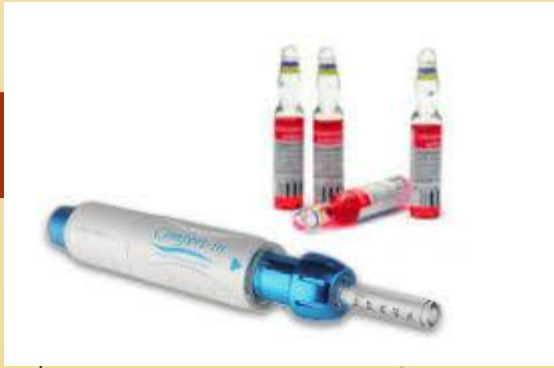بی حسی

- ▶ کنتراندیکاسیون برای کاربرد بی حسی موضعی حتی در کم سن ترین بیمار دندانپزشکی وجود ندارد
- ▶ بیحسی موضعی بیشترین پاسخ منفی از سوی کودکان را به دنبال داشته و پاسخ ها پس از 4-5 بار تزریق متوالی بصورت فزاینده ای منفی تر می شوند
- ▶ ملاقات های پی در پی دندانپزشکی ، افزایش حساسیت در مورد تزریق بی حسی، کاهش دلهره در مورد درمان های نسبتا بدون استرس

بی حسی کننده های سطحی

- اثر: کاهش ناراحتی جزیی قبل ورود سوزن
- معایب: طعم- زمان ← دلهره
- شکل ها:
- داروهای بیحسی در ترکیب بیحسی های سطحی:
- اتیل امینوبنزوات (بنزوکائین)- بوتاکائین سولفات- کوکائین- دیکلونین- لیدوکائین- تتراکائین
- مناسب ترین مواد برای بیحسی سطحی: بنزوکائین
- فواید: شروع اثر سریعتر - طول اثر بیشتر
- واکنش آلرژیک موضعی به دنبال استفاده ی طولانی و مکرر - سمیت سیستمیک
- اشکال تجاری: gingicaine - hurricaine -topicale
- کاربرد:

تزریق فشاری (Jet injection)



- دستگاه تزریق فشاری: مقادیر اندک مایعات تحت فشار زیاد از منافذ ریز
- Syrijet mark2: ۰/۰۵ تا ۰/۲ میلی لیتر محلول تحت فشار ۲۰۰۰ پاسکال را خارج کند.
- تزریق فشاری بسرعت بی حسی سطحی ایجاد کرده
- سرعت- اضطراب- بی درد- بی حسی سطحی
- کلامپ
- بند گذاری مولرهای نیمه روییده- خارج ساختن دندان های شیری بسیار لق
- Syrijet mark2 جایگزین روش های بلاک: نازوپالاتین- لانگ باکال- کامی قدامی
- ابزار پودر تزریق فشاری: یک دوز داروی بیحسی را بصورت پودر خشک وارد مخاط میکند


بی حسی موضعی با روش های معمول تزریق

Davies و Trapp : آسپیراسیون مثبت با سوزن در اندازه های ۲۳ - ۲۵ - ۲۷ - ۳۰ را بدون تفاوت بالینی مهم از نظر مقاومت به جریان خون گزارش دادند

Malamed: سوزن های با گیج بزرگتر (گیج ۲۵) برای تزریق در نواحی پر عروق - مناطق با احتمال خمیدگی و شکست سوزن

تزریق به آرامی
واکنش غیر منتظره

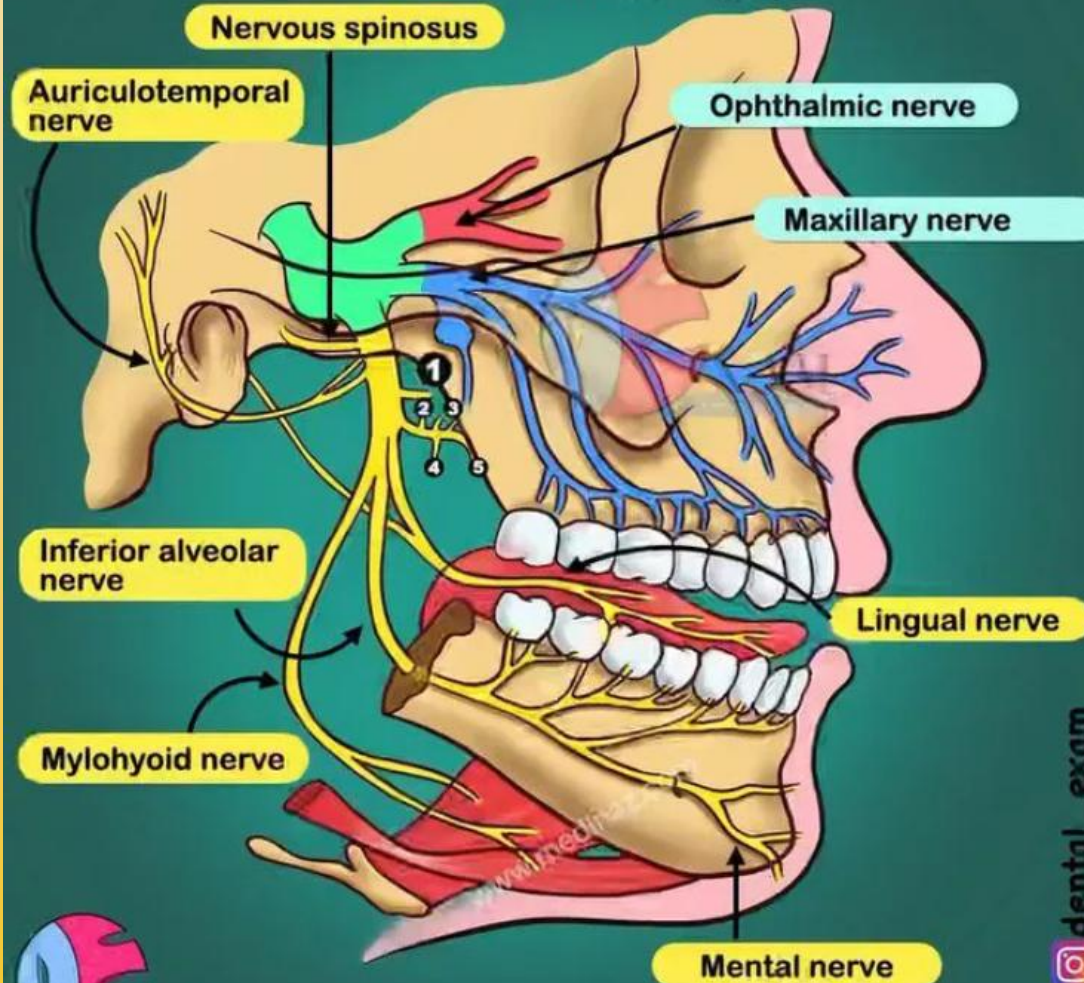
بی حسّی دندان ها و بافت نرم



MANDIBULAR NERVE

www.medinaz.com

1. Nerve to medial pterygoid muscle
2. Masseteric nerve
3. Deep temporal nerves
4. Nerve to lateral pterygoid muscle
5. Buccal nerve



dental_exam

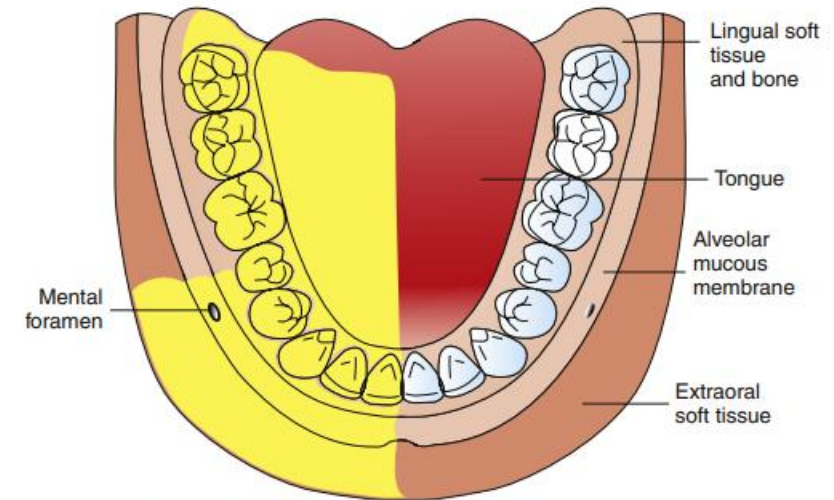
Inferior Alveolar Nerve Block

Nerves Anesthetized

1. Inferior alveolar nerve, a branch of the posterior division of the mandibular division of the trigeminal nerve (V_3)
2. Incisive nerve
3. Mental nerve
4. Lingual nerve (commonly)

Areas Anesthetized

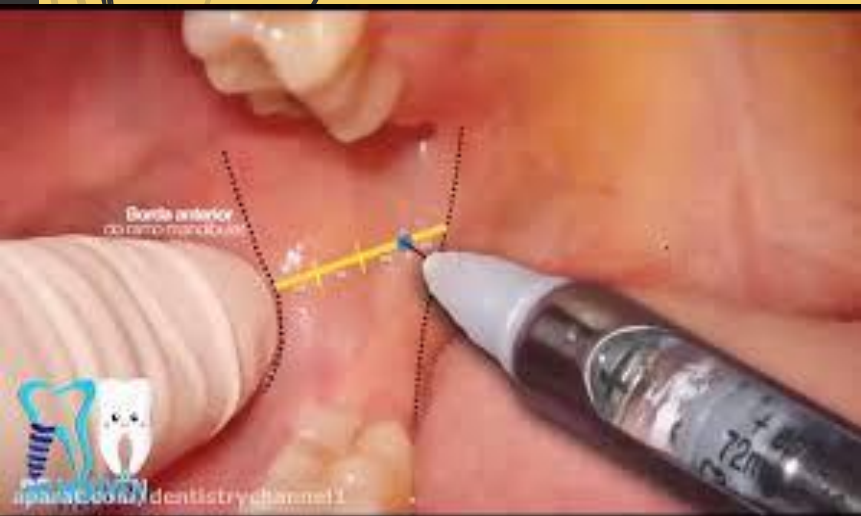1. Mandibular teeth to the midline (Fig. 14.1)
2. Body of the mandible, inferior portion of the ramus
3. Buccal mucoperiosteum, mucous membrane anterior to the mental foramen (mental nerve)
4. Anterior two-thirds of the tongue and floor of the oral cavity (lingual nerve)
5. Lingual soft tissues and periosteum (lingual nerve)



• Fig. 14.1 Area anesthetized by an inferior alveolar nerve block.

بلاک عصب آلولار تحتانی (بلاک معمول مندیبل)

- درمان های ترمیمی عمیق یا جراحی
- تزریق سوپرا پریوستال : بیحسی دندان های پیشین شیری
- محل مندیبل فورامن در بیماران خردسال: در سطحی پایین تر از سطح جونده ی شیری
- تزریق کمی پایین تر و خلفی تر
- نحوه ی تزریق: انگشت شست روی سطح اکلوزال مولر- نوک انگشت روی ریح مایل داخلی
- internal oblique ridge
- -نرمه ی انگشت روی رترو مولر فوسا- انگشت وسط روی بوردر خلفی مندیبل
- لوله ی سرنگ بین دو مولر شیری سمت مقابل
- به محض ورود به بافت مقدار کمی بی حسی تزریق شود
- عمق نفوذ:
- مقدار تزریق:



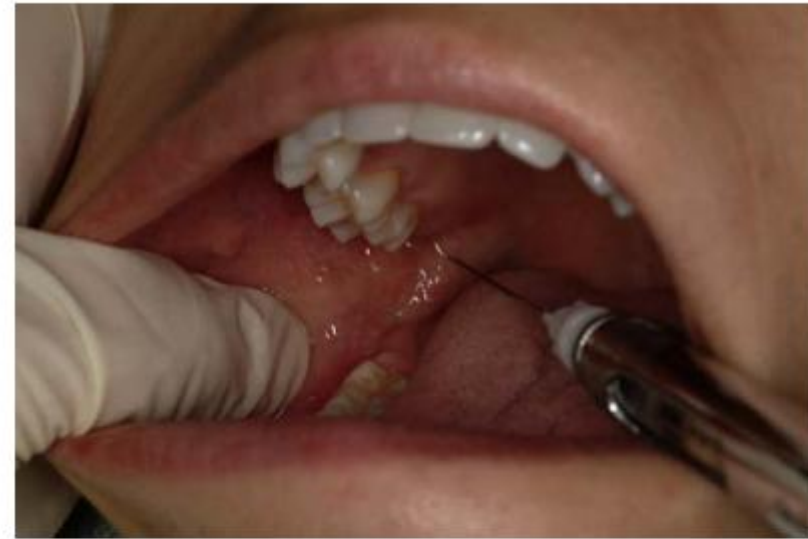Technique

1. A long dental needle is recommended for the adult patient or any pediatric patient where the soft tissue depth at the injection site is approximately 20 mm. A 25-gauge long needle is preferred; a 27-gauge long is acceptable.
2. Area of insertion: mucous membrane on the medial (lingual) side of the mandibular ramus, at the intersection of two lines—one horizontal, representing the height of needle insertion, the other vertical, representing the anteroposterior plane of injection.
3. Target area: inferior alveolar nerve as it passes downward toward the mandibular foramen but before it enters into the foramen.
4. Landmarks (Figs. 14.2 and 14.3):
 - a. Coronoid notch (greatest concavity on the anterior border of the ramus).
 - b. Pterygomandibular raphe (vertical portion).
 - c. Occlusal plane of the mandibular posterior teeth.
5. Orientation of the needle bevel: less critical than with other nerve blocks, because the needle approaches the IAN at roughly a right angle.
6. Procedure:
 - a. Assume the correct position:
 - i. For a right IANB, a right-handed administrator should sit at the 8 o'clock position facing the patient (Fig. 14.4A).
 - ii. For a left IANB, a right-handed administrator should sit at the 10 o'clock position facing in the same direction as the patient (see Fig. 14.4B).
 - b. Position the patient supine (recommended) or semisupine (if necessary). The mouth should be opened wide to allow greater visibility of, and access to, the injection site.
 - c. Prepare tissue at the injection site:
 1. Dry it with sterile gauze.
 2. Apply topical antiseptic (optional).
 3. Apply topical anesthetic for 1 to 2 minutes.

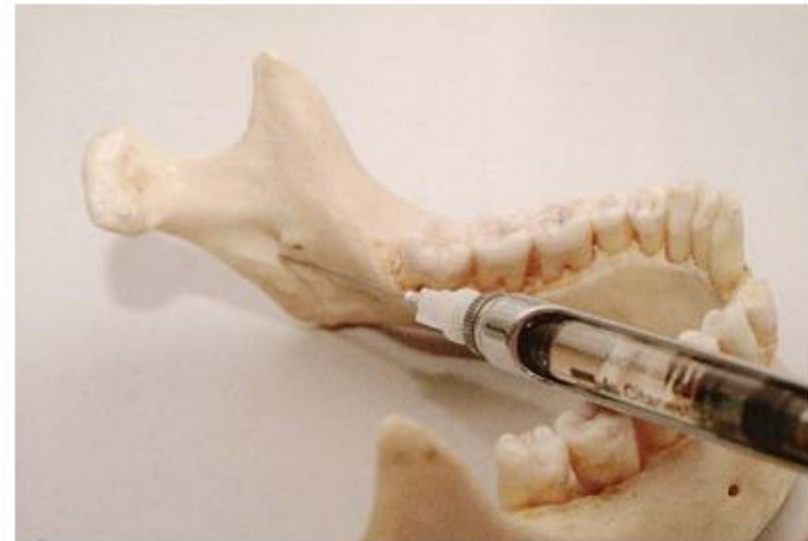the occlusal plane of the mandibular molar teeth. In most patients, this line lies 6 to 10 mm above the occlusal plane.

- b. The finger on the coronoid notch is used to pull the tissues laterally, stretching them over the injection site, making them taut, and enabling needle insertion to be less traumatic, while providing better visibility. If possible, use a mouth mirror to minimize the risk of accidental needlestick injury to the administrator.
- c. The needle insertion point lies three-fourths of the anteroposterior distance from the coronoid notch back to the deepest part of the pterygomandibular raphe: The line should begin at the midpoint of the notch and terminate at the deepest (most posterior) portion of the pterygomandibular raphe as the raphe bends vertically upward toward the palate.
- d. The posterior border of the mandibular ramus can be approximated intraorally by use of the pterygomandibular raphe as it bends vertically upward toward the maxilla (see Fig. 14.3).^a
- e. An alternative method of approximating the length of the ramus is to place your thumb on the coronoid notch and your index finger extraorally on the posterior border of the ramus and estimate the distance between these points. However, many practitioners (including this author) have difficulty envisioning the width of the ramus in this manner.


^aThe pterygomandibular raphe continues posteriorly in a horizontal plane from the retromolar pad before turning vertically toward the palate; only the vertical portion of the pterygomandibular raphe is used as an indicator of the posterior border of the ramus.

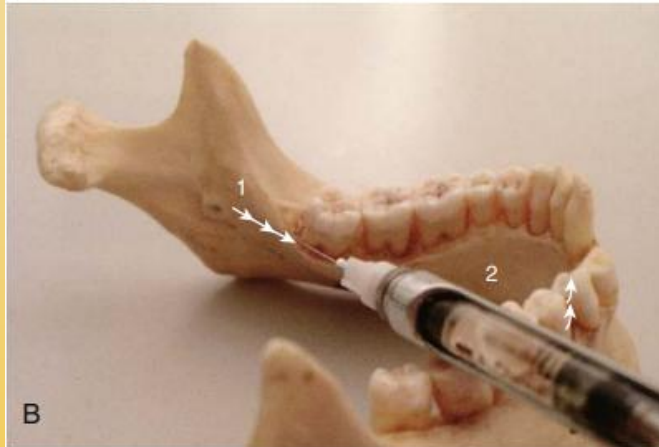
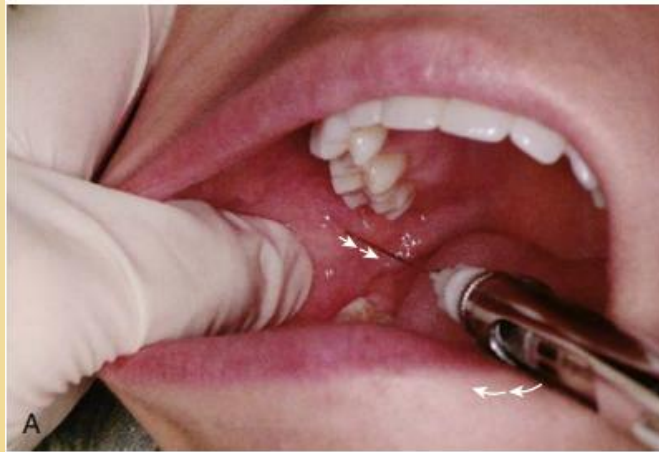
• **Fig. 14.5** Note the placement of the syringe barrel at the corner of the mouth, usually corresponding to the premolars. The needle tip gently touches the most distal end of the pterygomandibular raphe.




• **Fig. 14.6** Placement of the needle and syringe for an inferior alveolar nerve block.


- 
2. Anteroposterior site of injection: Needle penetration occurs at the intersection of two points. (Fig. 14.7):
 - a. Point 1 falls along the horizontal line from the coronoid notch to the deepest part of the pterygomandibular raphe as it ascends vertically toward the palate as just described.
 - b. Point 2 is on a vertical line through point 1 about three-fourths of the distance from the anterior border of the ramus. This determines the anteroposterior site of the injection.
 3. Penetration depth: In the third parameter of the IANB, bone should be contacted. Slowly advance the needle until you can feel it contact bone.
 - a. For most patients, it is not necessary to inject any local anesthetic solution as soft tissue is penetrated.
 - b. For anxious or sensitive patients, it may be advisable to deposit small volumes as the needle is advanced. Buffered local anesthetic solutions are recommended as they decrease the patient's sensitivity during needle advancement.
 - c. The average depth of penetration to bony contact, in the adult, is 20 to 25 mm, approximately two-thirds to three-fourths the length of a long dental needle (Fig. 14.8).
 - d. The needle tip should now be located slightly superior to the mandibular foramen (where the IAN enters [disappears into] bone). The foramen can neither be seen nor be palpated clinically.
 - e. If bone is contacted too soon (less than half the length of a long dental needle in an adult), the needle tip is usually located too far anteriorly (laterally) on the ramus. To correct this (Fig. 14.9):
 - i. Withdraw the needle slightly but do not remove it from the tissue.
 - ii. Bring the syringe barrel more toward the front of the mouth, over the canine or lateral incisor on the contralateral side.
 - iii. Redirect the needle until a more appropriate depth of insertion is obtained. The needle tip is now located more posteriorly in the mandibular sulcus.



• **Fig. 14.9** (A) The needle is located too far anteriorly (laterally) on the ramus. (B) To correct this, withdraw it slightly from the tissues (1) and bring the syringe barrel anteriorly toward the lateral incisor or canine (2); reinsert the needle to proper depth.

- f. If bone is not contacted, the needle tip is usually located too far posterior (medial) (Fig. 14.10). To correct this:
 - i. Withdraw it slightly in tissue (leaving approximately one-fourth of its length in tissue) and reposition the syringe barrel more posteriorly (over the mandibular molars).
 - ii. Continue needle insertion until contact with bone is made at an appropriate depth (20 to 25 mm).

- 
- d. Insert the needle. When bone is contacted, withdraw approximately the needle by 1 mm to prevent subperiosteal injection.
 - e. Aspirate in two planes. If negative, slowly deposit 1.5 mL of anesthetic over a minimum of 60 seconds. (Because of the high incidence of positive aspiration and the natural tendency to deposit solution too rapidly, the sequence of slow injection, reaspiration, slow injection, and reaspiration is strongly recommended.)
 - f. Slowly withdraw the syringe, and when approximately half its length remains within tissues, reaspirate. If negative, deposit a portion of the remaining solution (0.2 mL) to anesthetize the lingual nerve.
 - i. In most patients, this deliberate injection for lingual nerve anesthesia is not necessary because local anesthetic from the IANB anesthetizes the lingual nerve.
 - g. Withdraw the syringe slowly and make the needle safe.
 - h. After approximately 20 seconds, return the patient to a comfortably upright or semiupright position.
 - i. Wait 3 to 5 minutes before testing for pulpal anesthesia.
 - j. Following completion of the IANB, the author strongly recommends the infiltration of approximately 0.6 to 0.9 mL of articaine hydrochloride (preferably buffered) in the buccal fold at the apex of each mandibular tooth to be treated. This has



been demonstrated to increase the success rate of IANBs (as well as other “mandibular” nerve blocks).²⁹ (See [Chapter 20](#) for a more detailed discussion of buffered local anesthetic solutions.)

Signs and Symptoms

1. Subjective: Tingling or numbness of the lower lip indicates anesthesia of the mental nerve, a terminal branch of the inferior alveolar nerve. This is a good indication that the IAN is anesthetized, although it is not a reliable indicator of the depth of anesthesia.
Soft tissue anesthesia is *never* a guarantee of pulpal anesthesia.
2. Subjective: Tingling or numbness of the tongue indicates anesthesia of the lingual nerve, a branch of the posterior division of V₃. It usually accompanies IANB but may be present without anesthesia of the inferior alveolar nerve.
3. Objective: Use of a freezing spray (e.g., Endo-Ice) or an electric pulp tester (EPT) with no response to maximal output (80/80) on two consecutive tests at least 2 minutes apart serves as a “guarantee” (~99%) of successful pulpal anesthesia in nonpulpitic teeth.^{27,31,32}
4. Objective: No pain is felt during dental therapy.

Safety Feature

The needle contacts bone, preventing overinsertion with its attendant complications.

Precautions

1. Do not deposit local anesthetic if bone is not contacted. The needle tip may be resting within the parotid gland near the facial nerve (cranial nerve VII), and a transient blockade (paralysis) of the facial nerve may develop if local anesthetic solution is deposited.
2. Avoid pain by not contacting bone too forcefully.

Failures of Anesthesia

The most common causes of absent or incomplete IANB are:

1. Deposition of anesthetic too low (below the mandibular foramen). To correct this, reinject anesthetic at a higher site (approximately 5 to 10 mm above the previous site).
2. Deposition of the anesthetic too far anteriorly (laterally) on the ramus. This is diagnosed by lack of anesthesia except at the injection site and by the minimum depth of needle penetration before contact with bone (e.g., the [long] needle is usually less than halfway into tissue). To correct this, redirect the needle tip posteriorly.
3. Accessory innervation to the mandibular teeth:
 - a. The primary symptom is isolated areas of incomplete pulpal anesthesia encountered in the mandibular molars (most commonly the mesial portion of the mandibular first molar).
 - b. Although it has been postulated that several nerves provide the mandibular teeth with accessory sensory innervation (e.g., the cervical accessory and

Complications

1. Hematoma (rare):
 - a. Swelling of tissues on the medial side of the mandibular ramus after the deposition of anesthetic.
 - b. Management: apply pressure to the area for a minimum of 3 to 5 minutes.
2. Trismus:
 - a. Muscle soreness or limited opening of mandible:
 - i. A slight degree of soreness when opening the mandible is extremely common after IANB (after anesthesia has dissipated).
 - ii. More severe soreness associated with limited mandibular opening is rare.

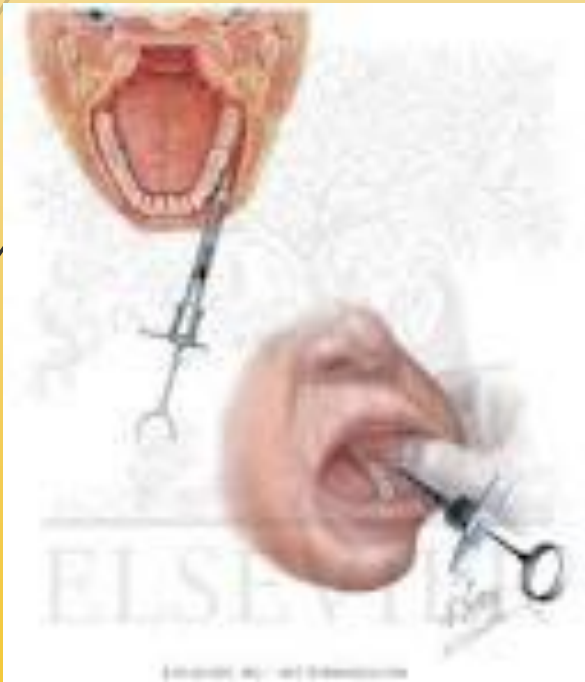
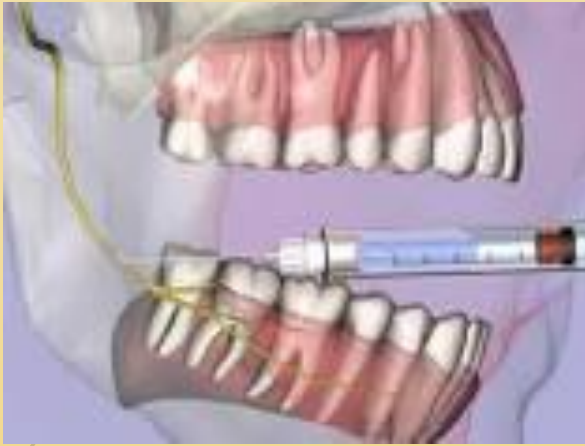

بلاک عصب لینگوال

➤ نحوه ی تزریق:

➤ بلاک مندیبل:

بلاک عصب لانگ باکال



- For the removal of mandibular permanent molars or
- for the placement of a rubber dam clamp
- محل: در چین مخاطی گونه | mucobuccal fold
- - دیستال و باکال دندان مورد نظر
- مقدار کمی
- محدوده ی بی حسی: بافت لته ای فاسیال فک پایین در سمت تزریق
- استثنا:

بی حسی اینفیلتره برای مولرهای شیری مندیبل

- یک مطالعه: هیچ تفاوتی در اثر کنترل درد در تزریق اینفیلتره و اینترا پاپلاری با تزریق بلاک آلوئولر تحتانی و لانگ باکال با استفاده از لیدوکائین و اپی نفرین در درمان های ترمیم پالپوتومی و SSC مولر شیری دیده نشد
- یک مطالعه: اینفیلتره ی مندیبل نسبت به بلاک اثر بخشی کمتری در درمان های پالپوتومی و کشیدن داشت
- ارتباط بین اثر بخشی و سن مشاهده نشد در دوره ی دندان شیری و دایمی
- آرتیکائین: گروه تیوفن - گروههای استری آمیدی
- گروه آمیدی در کبد متابولیزه میشود- و گروه استری بوسیله ی سودو کولین استراز در پلاسما متابولیزه میشود
- سبب افزایش تجزیه و کاهش سمیت
- نیمه عمر ۳۰ دقیقه ای در برابر ۹۰ دقیقه ای لیدوکائین
- توانایی نفوذ زیادی در استخوان: در تزریق اینفیلتره موضعی موثر تر

اینفیلتره ی اینسیزورهای مندیبل

The **terminal ends of the inferior alveolar nerves** cross over the mandibular midline slightly and provide **conjoined innervation** of the mandibular incisors. ➤

همپوشانی عصب گیری از سمت مقابل ➤

بلاک مندیبل ممکن است موثر نباشد ➤


بی حسی بالای پریوستی: ➤

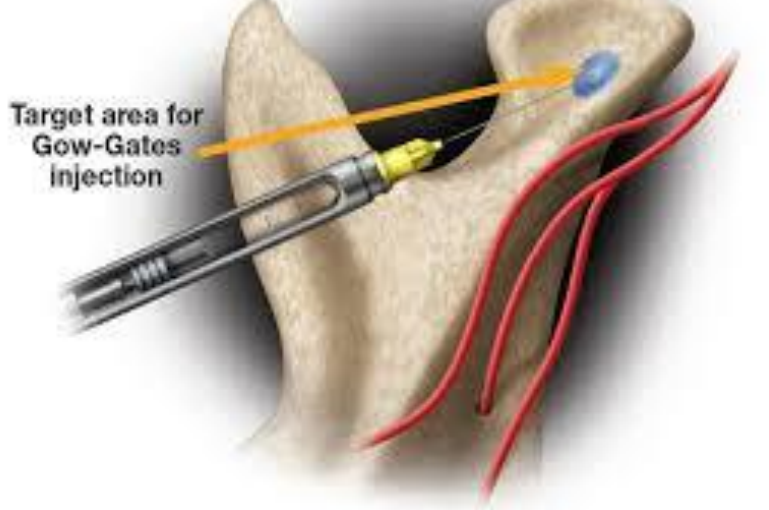
تراش پوسیدگی سطحی یا کشیدن دندان های پیشین نسبتا لقی فک پایین

بی حسی کامل نیمه ی قوس: بلاک عصب آلوئولر تحتانی + اینفیلتره ➤

بی حسی نیمه ی قوس: محل تزریق ➤

In this case, the **infiltration injection** is made **close to the midline on the side of the block** anesthesia, but the solution is deposited **labial to the incisors on the opposite side of the mid** ➤





بی حسی هدایتی مندیبل (تکنیک بلاک مندیبیل GOW-GATES

- ▶ نشانه های آناتومیک خارج دهانی:
- ▶ **anesthetic solution** is deposited at the base of the **neck of the mandibular condyle**
- ▶ تزریق بی حسی در گردن کندیل
- ▶ بی حسی همه ی شاخه های عصب ۵ ام **fifth cranial nerve** در ناحیه ی فک پایین
- ▶ اعصاب الوئولر تحتانی، زبانی، گونه ای، چانه ای، اینسیزیو، اوریکلوتمپورال، مایلوهایپوید
- ▶ محدوده ی بیحسی: تمام بافت نرم و دندان ها در همان نیمه ی فک
- ▶ استثنا:
- ▶ نشانه های خارجی جهت تزریق: گوشه ی دهان- بوردر تحتانی تراگوس (برجستگی جلوی گوش)

سوزن در **مدیال تاندون عضله ی تمپورال** و بسیار بالاتر از نقطه ی ورود سوزن برای بلاک معمول مندیبل وارد شده و جهت گیری متمایل به بالا و موازی خط واصل گوشه ی دهان به بوردر تحتانی تراگوس است (intertragic notch)

سوزن و سرنگ از گوشه ی دهان سمت مقابل به طرف ناحیه ی تزریق

The external landmarks to help align the needle for this injection are the tragus of the ear and the corner of the mouth. The needle is inserted just medial to the tendon of the temporal muscle and considerably superior to the insertion point for conventional mandibular block anesthesia. The needle is also inclined upward and parallel to a line from the corner of the patient's mouth to the lower border of the tragus (intertragic notch). The needle and the barrel of the syringe should be directed toward the injection site from the corner of the mouth on the opposite side

Maxillary Nerve

□ **Origin:** Trigeminal ganglion

□ **Type:** Sensory

□ **Course:** Trigeminal ganglion -> cavernous sinus -> foramen rotundum -> pterygopalatine fossa -> infratemporal fossa -> inferior orbital fissure -> infraorbital nerve (terminal branch) -> respective anatomical structures

□ **Branches:** -Meningeal -zygomatic -zygomaticofacial -zygomaticotemporal -infraorbital -anterior, middle, and posterior superior alveolar nerves -nasopalatine -greater palatine -lesser palatine nerves

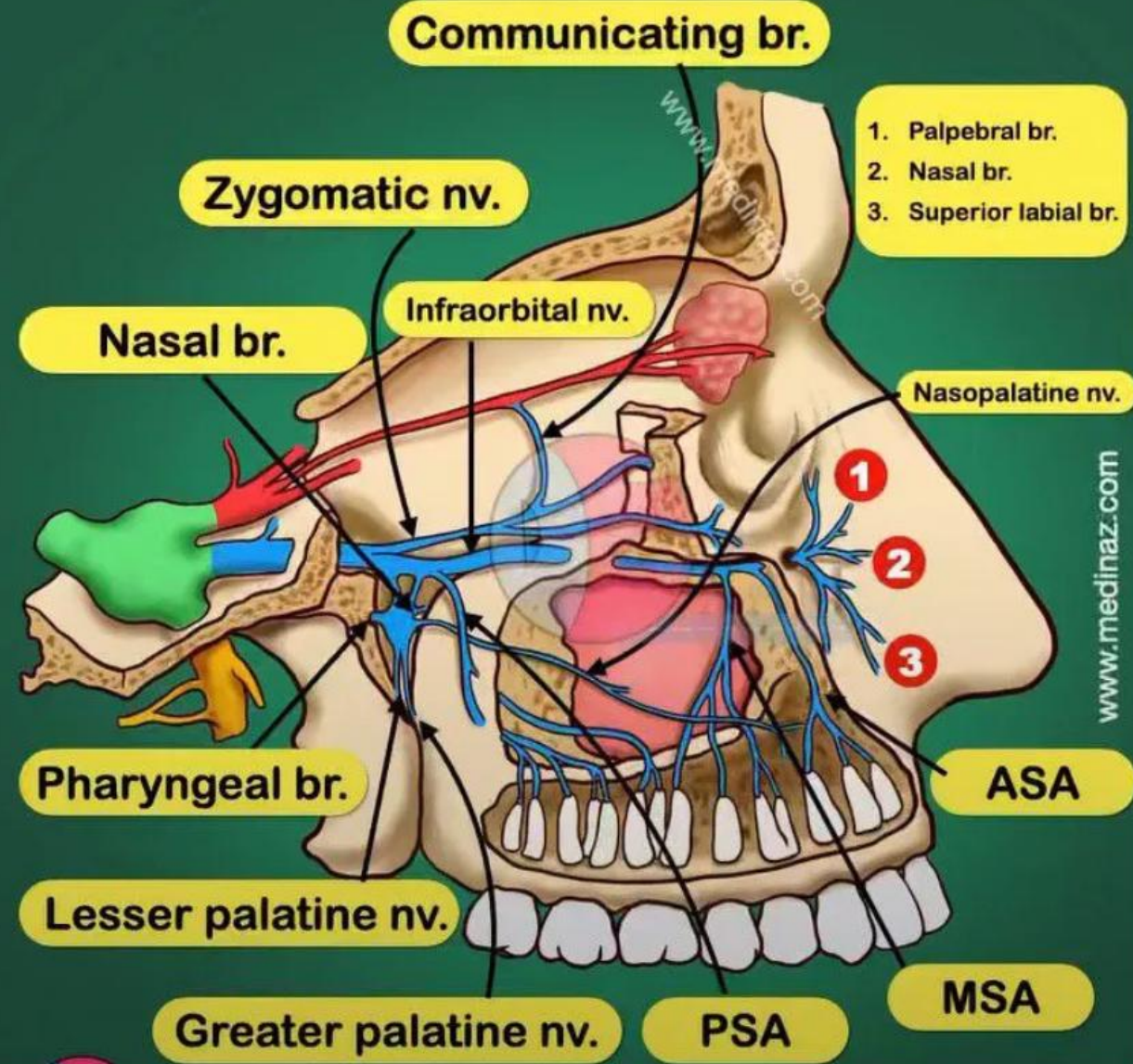
□ **Mnemonic:** ('My Zippy Zebra Zoe Is A Majestic Princess, Naturally Gorgeous Lady')

□ **Innervation:** -Dura mater of the middle cranial fossa -Mucosa of the nasopharynx -palate -nasal cavity, and nasopharynx -teeth and upper jaw -skin over the side of the nose -lower eyelid -cheek, and upper lip

MAXILLARY NERVE

www.medinaz.com

Instagram dental_exam



بی حسی اینسیزورها و کانین های شیری و دایمی ماگزیلا

اینفیلتره ی موضعی

محل نسبت به دایمی:

نوک سوزن در موکوباکال فولد - پیشروی در بافت : ۲ میلیمتر- نوک ریشه ی شیری همسطح
موکوباکال فولد- پایین کشیدن لب

همپوشانی عصب: از سمت مقابل

بی حسی برای رابردم: ۱-۲ قطره بیحسی درون بافت لبه ی آزاد لثه در سمت کام

کشیدن ثنایا و کانین شیری: بی حسی کامی

تزریق نازوپالاتین

محدوده ی بی حسی: بافت کام ۴ دندان پیشین و بیحسی نسبی کانین ها

عصب دهی کانین: (عصب کامی بزرگ) عصب کامی قدامی

کشیدن یک دندان قدامی: بیحسی کافی کامی با تزریق در بافت کامی مجاور دندان

اگر بیحسی جهت ترمیم دندان های قدامی با اینفیلتره به دست نیامد باید تزریق نازوپالاتین

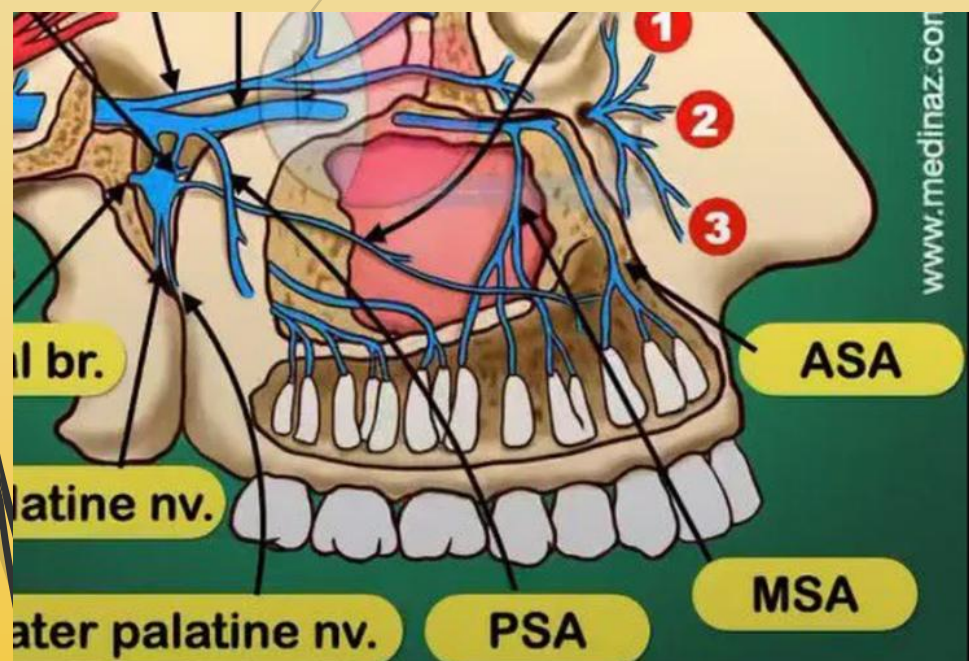
بیحسی دندان های آسیای شیری و پره مولر های فک بالا

محدوده بی حسی عصب آلوئولر فوقانی میانی: مولر های شیری- پره مولر ها - ریشه ی میزویو باکال دندان ۶

شبکه ای از اعصاب آلوئولر فوقانی میانی خلفی: **اسپاهای شیری**

ضخامت استخوان روی ریشه های باکال دندان 6 و دندان E:

ضخامت استخوان روی ریشه های دندان D



استخوان زایگوماتیک ضخیم در دوره ی دندان های شیری و اوایل مختلط: مولر اول دائمی و مولر دوم شیری

بیحسی: تزریق مکمل در بالای توبروزیته ی ماگزیلا و بلاک عصب آلوئولر فوقانی خلفی PSA


- This thickness of bone renders the suprapariosteal injection at the apices of the roots of the second primary molar much less effective;
- the injection should be supplemented with a **second injection superior to the maxillary tuberosity area to block the posterior superior alveolar nerve**, as has been traditionally taught for permanent molars (Fig. 16.10).
- This supplemental injection helps compensate for the additional bone thickness and the **posterior middle superior alveolar nerve plexus in the area of the second primary molar, which compromise the anesthesia obtained by injection at the apices only**

➤ دو تزریق برای بیحسی دندان های ۶ و E

➤ تزریق سوپرا پریوستئال و تزریق بالای توبروزیته: بیحسی عصب آلوئولر فوقانی میانی- خلفی

➤ بیحسی پره مولر اول و دوم:

- Because of the **horizontal and vertical growth of the maxilla** that has occurred by the time the premolars erupt, the buccal cortical bone overlying their roots is thin enough to permit good anesthesia with this method

- 
- ▶ If the **rubber dam clamp** impinges on the **palatal** tissue,
 - ▶ **injection of a drop or two of the anesthetic solution into the free marginal tissue lingual** to the clamped tooth alleviates the discomfort and is less painful than the true

▶ greater (anterior) palatine injection. تزریق عصب کامی بزرگ:

کشیدن آسیای شیری یا پره مولر ها

جراحی بافت کام

بی حسی دندان های آسیای دائم فک بالا

■ دهان را تا اندازه ای ببندد:

■ نحوه ی تزریق:

■ Bennett: انگشت در صفحه ای عمود بر سطح اکلوزال دندان های ماگیلا که ۴۵ درجه با پلن ساژیتال بیمار زاویه دارد انگشت اشاره باید در طول تزریق هم راستای سوزن باشد.

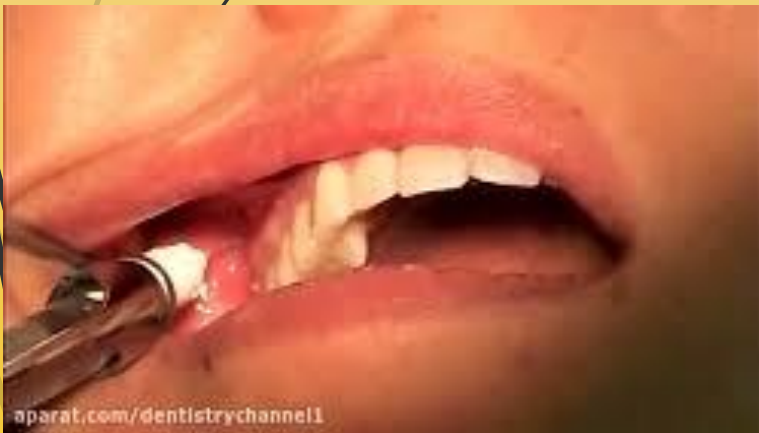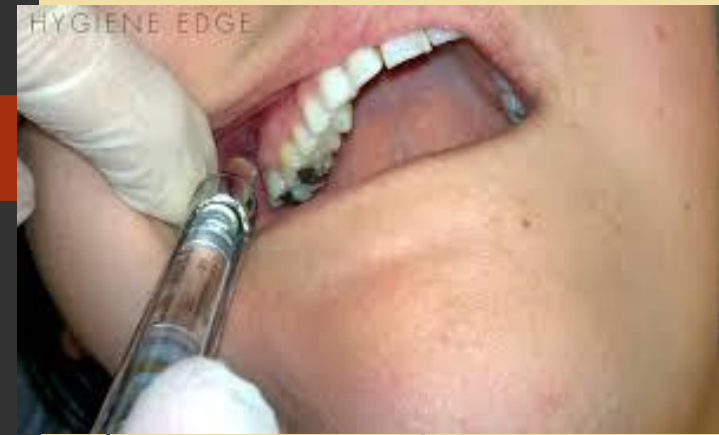■ مقدار و نحوه ی ورود سوزن: نقطه ی ورود سوزن در چین موکوباکال،

بالا و دیستال ریشه ی دیستوباکال مولر اول یا دوم دایمی

حرکت سوزن بالا و دیستال- 2 سانتی متر

■ تکمیل بیحسی دندان 6 جهت درمان ترمیمی: تزریق سوپراپریوستتال،

در چین موکوباکال و تخلیه در اپکس ریشه ی مزوباکال مولر



بیحسی بافت های کامی

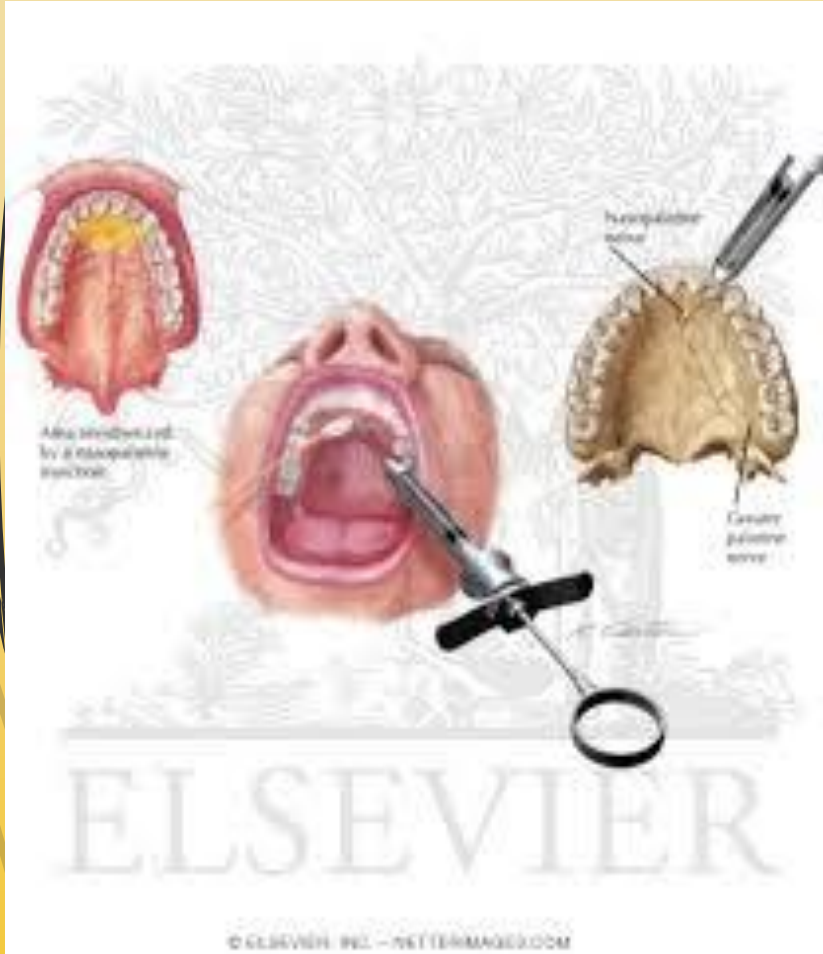
دردناک

برای کاهش درد: اول انفیلتراسیون باکال بعد بین دندانی ← پخش بیحسی به کام از طریق
col

سفید شدن ناحیه

انفیلتراسیون اضافی کام در صورت لزوم

بلاک عصب نازوپالاتین



■ محدوده ی بیحسی:

بافت کامی ۶ دندان قدامی

دردناک - روتین پیش از اعمال ترمیمی نیست-

اگر پس از تزریق سوپراپریوستال در بالای اپکس دندان های قدامی در سمت لبیال بی حسی ناقص بدست آمد، نیاز به تزریق نازوپالاتین است

■ ورود به کانال: پشت سانترال و کنار پاپی ثنایایی

■ مسیر ورود سوزن به سمت بالا و به داخل کانال ثنایایی- جهت کاهش درد: تزریق بیحسی حین نفوذ سوزن

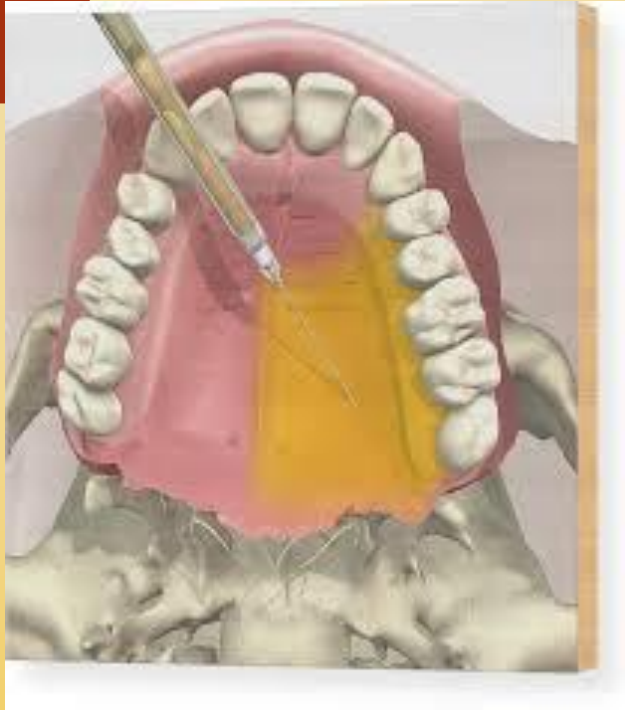■ بیحسی ناحیه ی کانین: مقدار کمی محلول بیحسی در بافت لثه مجاور سطح پالاتال کانین - بی حس کردن شاخه های همپوشان عصب کامی بزرگ



HygieneEdge

aparar.com/de

تزریق کامی بزرگ (قدامی)



محدوده ی بیحسی:

کام از توبروزیته تا کانین و از خط وسط تا لبه کرست لثه در سمت تزریق در صورت نیاز به جراحی: این تزریق همراه تزریق بلاک عصب آلوئولر میانی یا خلفی انجام میشود

عصب دهی بافت نرم دو سوم خلفی کام از اعصاب کامی بزرگ و کوچک

محل تزریق:

دو نیم کردن خط فرضی از بوردر لثه ی خلفی ترین مولر رویش یافته تا میدلاین کمک کننده است


تزریق در امتداد این خط فرضی و دیستال آخرین دندان از سمت مقابل دهان

تزریق در دوره ی دندان های شیری:

تزریق 10 میلی متر خلفی تر از سطح دیستال دندان E

نیاز به ورود به سوراخ عصب کامی بزرگ نیست- تنها چند قطره محلول به آرامی در نقطه ی خروج عصب از سوراخ تزریق میشود

تکنیک های تزریقی مکمل



بلاک عصب اینفرا اربیتال

■ بیحسی کدام عصب: عصب اینفرا اربیتال شاخه های عصب الیوئر فوقانی قدامی و فوقانی میانی

■ محدوده ی بیحسی: بافت نرم زیر چشم - نیمی از بینی - بافت عضله ی دهانی لب بالا در سمت تزریق

■ حس بیحسی: در قسمت بالای دهان مشابه حس پایین دهان در بلاک عصب الیوئر تحتانی

■ فلج موقت نسبی دهانی

■ کنترا اندیکاسیون- کاربرد در ترمیم و کشیدن- تکنیک سوپراپریوستال موضعی تر و به همان میزان موثر است

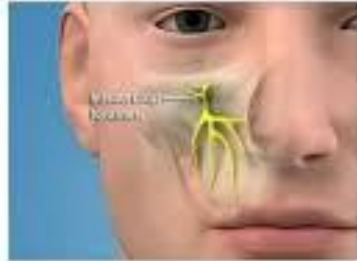■ کاربرد: 1- جراحی دندان های نهفته خصوصا کانین و پره مولر

■ یا کیست های بزرگ

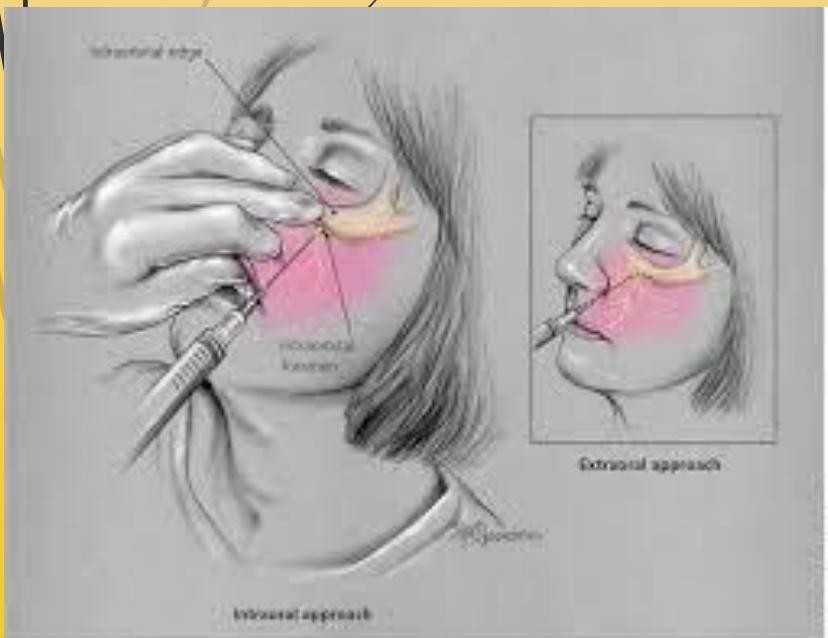■ 2- عفونت و التهاب متوسط سبب کنترا اندیکاسیون


تکنیک سوپرا پریوستال شود

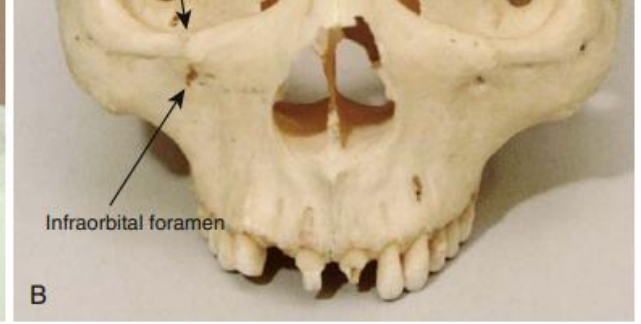
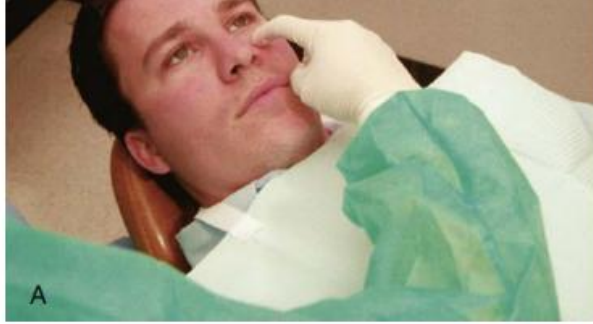3- نیاز به بیحسی طولانی تر یا ناحیه ی وسیع تر



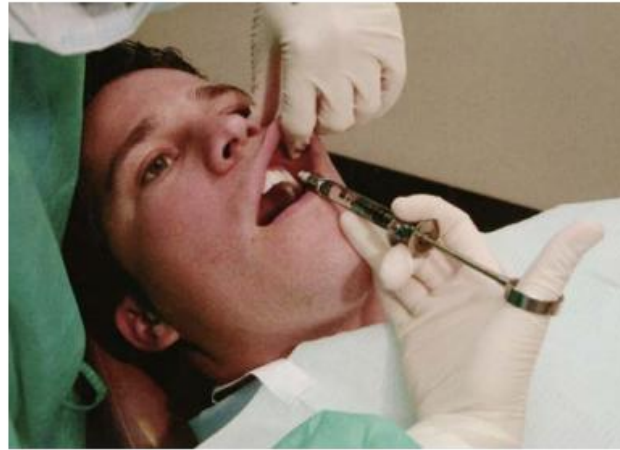
-The infraorbital nerve exits the skull through the infraorbital foramen, which is 10 mm inferior to the orbital rim.



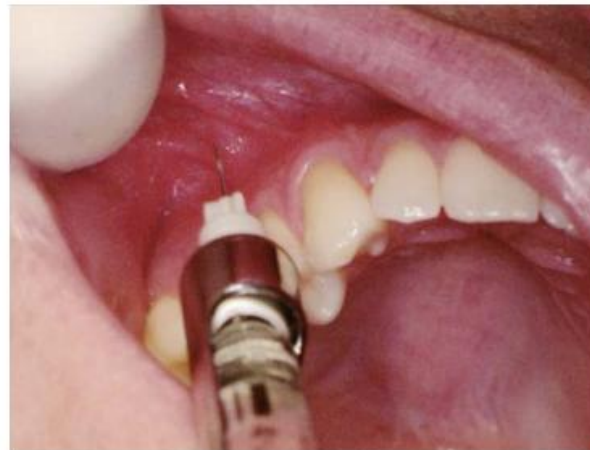- 
- **Area of insertion: height of the mucobuccal fold directly over the first premolar**
 - The needle may be inserted into the height of the mucobuccal fold over any tooth from the second premolar anteriorly to the central incisor. The ensuing path of penetration is toward the target area, the infraorbital foramen. The first premolar usually provides the shortest route to this target area.
 - **Target area: infraorbital foramen (below the infraorbital notch)**
 - **. Feel the infraorbital notch**



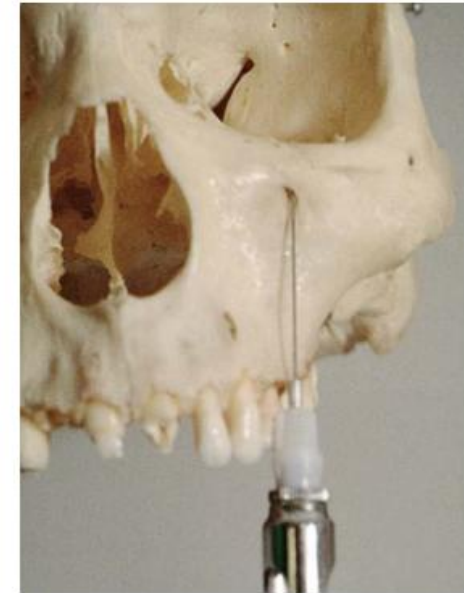• **Fig. 13.19** (A) Palpate the infraorbital notch. (B) Location of the infraorbital foramen in relation to the infraorbital notch.



• **Fig. 13.20** Using a finger over the foramen, lift the lip, and hold the tissues in the mucobuccal fold taut.



• **Fig. 13.21** Insert the needle for anterior superior alveolar nerve block



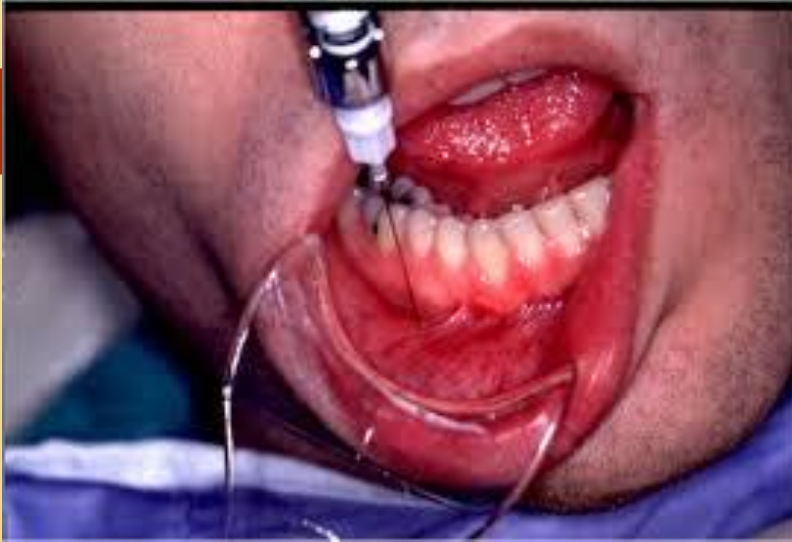• **Fig. 13.22** Advance the needle parallel to the long axis of the tooth to preclude prematurely contacting bone. Note how the bone of the maxilla becomes concave between the root eminence and the infraorbital foramen (note the shadow).

- ii. Any lateral deviation of the needle from the infraorbital foramen (correct this before injecting solution).
- iii. Orientation of the bevel (facing bone).
 1. Position the needle tip during injection with the bevel facing into the infraorbital foramen and the needle tip touching the roof of the foramen (Fig. 13.23).
- m. Aspirate in two planes.
- n. Slowly deposit 0.9 to 1.2 mL (over 30 to 40 seconds). Little or no swelling should be visible as the solution is deposited. If the needle tip is properly inserted at the opening of the



Infraorbital Nerve Block

بلاک عصب منتال



➤ احساس کرختی: مشابه بلاک عصب آلوئولر تحتانی

➤ محدوده ی بیحسی:

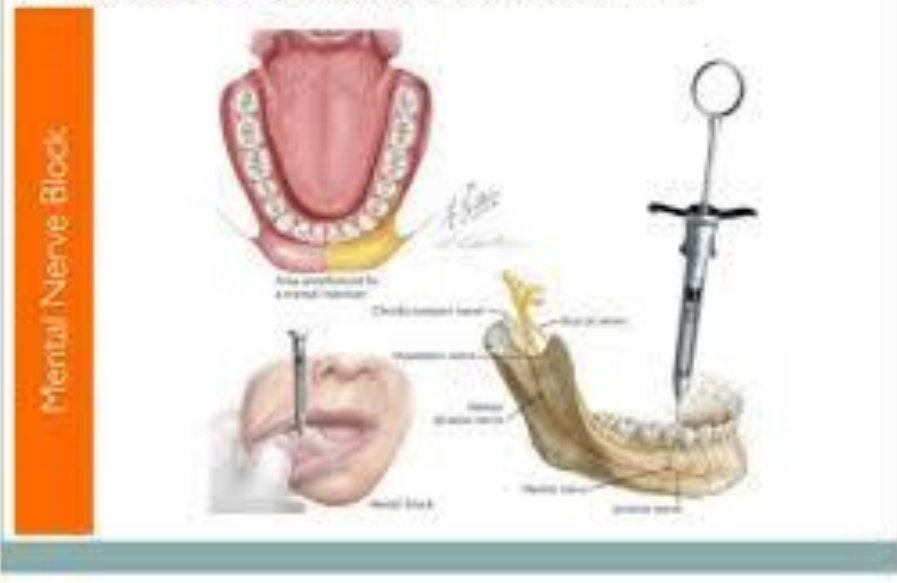
تمام دندان های یک کوادرانت جز مولرهای دائمی

ترمیم تمام شیری ها

➤ مقایسه با بلاک عصبی آلوئولر پایین:

➤ راحتی بیشتر نداشته- سرنگ در دید مستقیم بیمار

2) Mental Nerve Block (Lower E & D filling)



تزریق لیگامان پریودنتال (تزریق داخل لیگامان)

- بیحسی مکمل- بیحسی اولیه ی یک یا دو دندان
- نحوه ی تزریق: بی حسی بلافاصله- سوزن در سالکوس لثه (مزیال / مزیال و دیستال) تا ایجاد مقاومت-
- مقدار محلول : ۰/۲ - سرنگ لوله بسته
- سرنگ اختصاصی:
- سرنگ pri-press (شبیه تفنگ): 14/ میلی لیتر- عمل اهرمی ماشه- محفظه ی فلزی
- کاربرد تکنیک تزریق لیگامان پریودنتال در بیمار مضطرب یا کودکان بدون تجربه دندانپزشکی با برخی معایب سایکولوژیک همراه است: واکنش اضطرابی
- ولی در کودک دارای تجربه ی دندانپزشکی و یا کودک سازگار مشکل مهمی نیست
- طراحی سرنگ pri-press (شبیه تفنگ)
- دو نوع سرنگ برای تزریق لیگامان پریودنتال: pen like – gun like : قیمت بالا
- Malamed: میزان موفقیت تزریق داخل لیگامان:
- کشیدن = اعمال پریودنتال (مزیال- دیستال- باکال- لینگوال) < اعمال ترمیمی
- تنگ کننده های رگ: ایسکمی – ناراحتی پس از کار یا آسیب جدی
- مزایای این تزریق:
- 1. کنترل درد مطمئن -سریع -آسان 2. بیحسی پالپ 30 تا 45 دقیقه 3. میزان ناراحتی مشابه سایر تکنیک های بی حسی 4. بعنوان تزریق مکمل بدون درد
- 5. مقدار بیحسی بسیار کم 6. اسپیراسیون 7. بدون برداشت رابردم 8. اختلالات خونریزی دهنده 9. آسیب به لب : در بیمار خردسال یا ناتوان

تزریق داخل استخوانی، تزریق بین سپتومی، داخل پالپی

■ تزریق داخل پالپی:

تکنیک کمکی - در هنگام درمان مستقیم پالپ - بیحسی کامل - در ابتدا دردناک

■ تکنیک تزریق داخل استخوانی:

■ استخوان آلوئول اسفنجی: با فشار سوزن و عبور از سطح کورتیکال - فرز روند

■ کودکان: تراکم کمتر استخوان

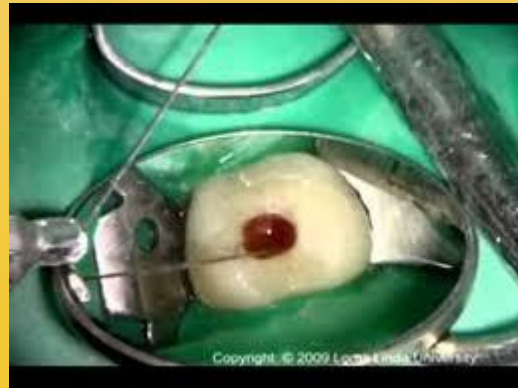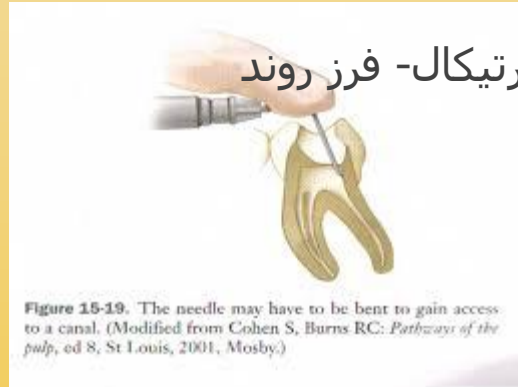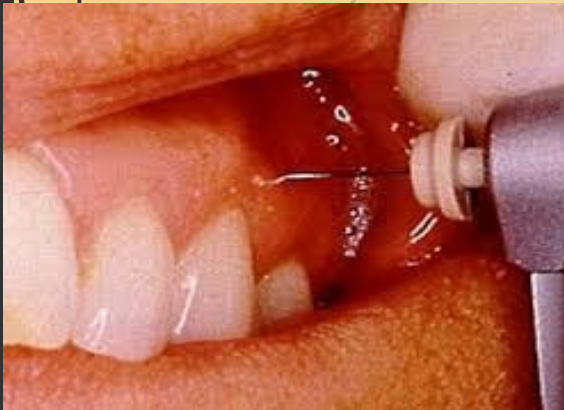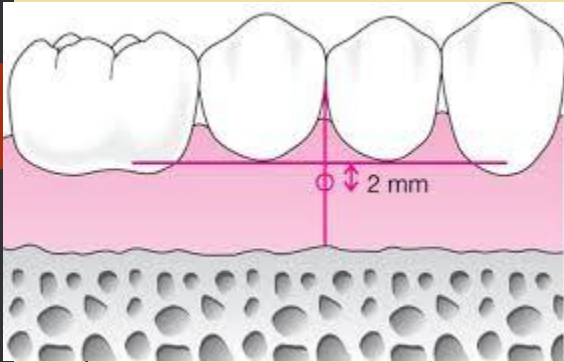
■ نحوه ی تزریق:

■ نوع سوزن: سوزن کوچک تقویت شده ی استخوانی

■ کودکان:

■ اولیه یا تکمیلی:

■ مزیت بر تزریق لیگامان پریودنتال: ندارد مگر عفونت لیگامان



سیستم انتقال ماده ی بیحسی کنترل شده با کامپیوتر (WAND)

- دستگاه شامل سوزن بیحسی معمولی- سرنگ عصا شکل یکبار مصرف

- که هنگام تزریق بیحسی موضعی مانند قلم

- یک ریزپردازشگر کنترل شده با پا: انتقال ماده ی بیحسی با سرعت جریان دقیق فشار ثابت- حجم کنترل شده را کنترل می کند.

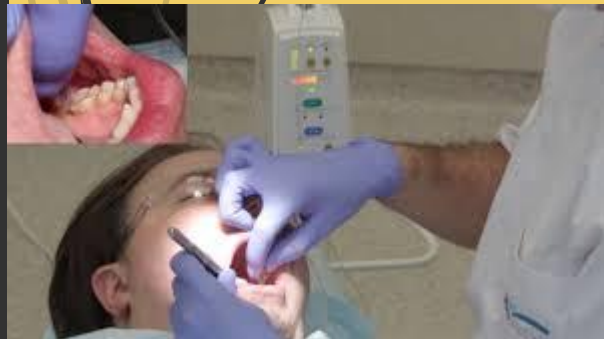
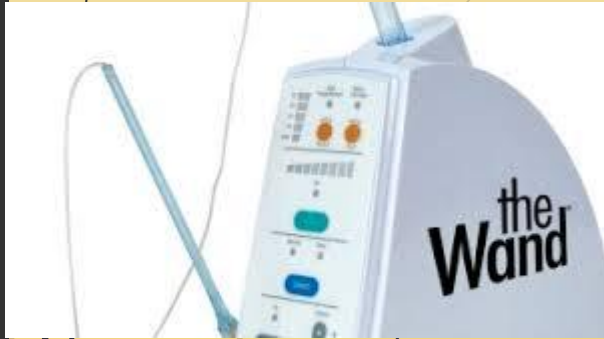مجهر به سیکل آسپیراسیون

تزریقات بلاک- انفیلتراسیون- پالاتال- تزریق لیگامان پریدنتال با استفاده از WAND نسبت به تکنیک های معمول تزریق برای بیمار راحت تر است.

- همکاری کودکان: استفاده از WAND بطور قابل توجهی رفتارهای از هم گسیخته در کودکان پیش دبستانی را کاهش میدهد

- مطالعه: هیچ کدام از کودکان پیش دبستانی که در معرض WAND قرار گرفته اند در جلسه ی اول نیاز به نگهدارنده نداشتند.

- نیمی از کودکان که تزریق معمول را دریافت کرده بودند به نوعی نگهدارنده ی فوری احتیاج پیدا کردند



مشکلات با ماده ی بی حسی

- مسمومیت ماده ی بیحسی:
- کودکان خردسال و وزن کمتر بدن
- بیحسی + آرامبخشی
- لیدوکائین ۲ درصد + اپی نفرین یک در صد هزار
- دوز سمی لیدوکائین با تزریق بیش از ۱/۵ کارپول در بیمار ۱۴ کیلو (۳۰ پوند)
- قانون 25: ۱۱/34 کیلو
- 6 کارپول برای وزن 150 پوند (68.04 کیلوگرم) و بیشتر
- لیدو کائین 1 و 2 درصد برای درمان های کوچک آسیاهای شیری:
- درمان های بزرگ مثل پالپتومی و کشیدن:

دوز	نام اختصاصی دارو	درصد ماده ی بیحسی موضعی	ماده تنگ کننده ی رگ	مدت بیحسی	بیشترین مقدار توصیه شده
lidocain	XYLOCAINE	2	اپی نفرین 1:100,000	پالپ: 60 دقیقه بافت نرم: 30-50 دقیقه	4/4 mg/kg
mepivacaine	CARBOCAINE	3		پالپ: 20-40 دقیقه بافت نرم: 2-3 ساعت	4/4 mg/kg
prilocaine	CITANEST FORTE	4	اپی نفرین 1:200,000	پالپ 60-90 دقیقه بافت نرم: 3-8 ساعت	6 mg/kg
articaine	SEPTOCAINE	4	اپی نفرین 1:10,000	پالپ: 60-75 دقیقه بافت نرم: 3-6 ساعت	7mg/kg

لمپا ➤

ل : لیدوکائین ➤

م: مپیواکائین ➤

پ: پریلو کائین ➤

ا: آرتیکائین ➤

درصد ماده ی بی حسی: 432 ➤

پ=ا ➤

بیشترین مقدار توصیه شده (میلی گرم بر کیلوگرم) : 764.4 ➤

ل=م ➤

م>ل>ا>پ ملاپ

دور	بی حسی پالپ	بی حسی بافت نرم			
ل	60 دقیقه	3-5 ساعت			
م	20-40	2-3 ساعت	کمترین		
پ	60-90	3-8 ساعت	بیشترین		
ا	60-75	3-6 ساعت			

- p: درصد ماده ی بیحسی (گرم)
- Y: بیشترین مقدار توصیه شده (میلی گرم بر کیلو گرم)
- Z: وزن کودک

➤ مقدار ماده ی موجود در یک کارپول : 1.8 میلی لیتر

➤ **اولین قدم محاسبه ی مقدار دوز یک دارو در یک کارپول است برای این کار**

➤ 1. تبدیل درصد ماده ی بی حسی از گرم به میلی گرم : $p \cdot 1000 = p000$

➤ 2. محاسبه ی مقدار دارو در یک کارپول (X)

$$p000 \quad x$$

$$100 \quad 1.8$$

➤ X: مقدار دارو در یک کارپول

➤ **دومین قدم محاسبه ی بیشترین مقدار توصیه شده بر حسب وزن کودک است**

➤ $Y \cdot Z =$ (D) بیشترین مقدار محاسبه شده برای وزن کودک

➤ سومین قدم ایجاد تناسب برای تعیین تعداد کارپول

$$D \quad X$$

$$? \quad 1.8$$

لیدوکائین 2 درصد

➤ 2000 X

➤ 100 1.8

➤ $X = 36\text{mg}$

➤ کودک ۱۰ کیلویی

➤ $۴۴ = ۴,۴ \times ۱۰$

➤ ۱ ۳۶


➤ ۴۴x

➤ $X = 1.2$

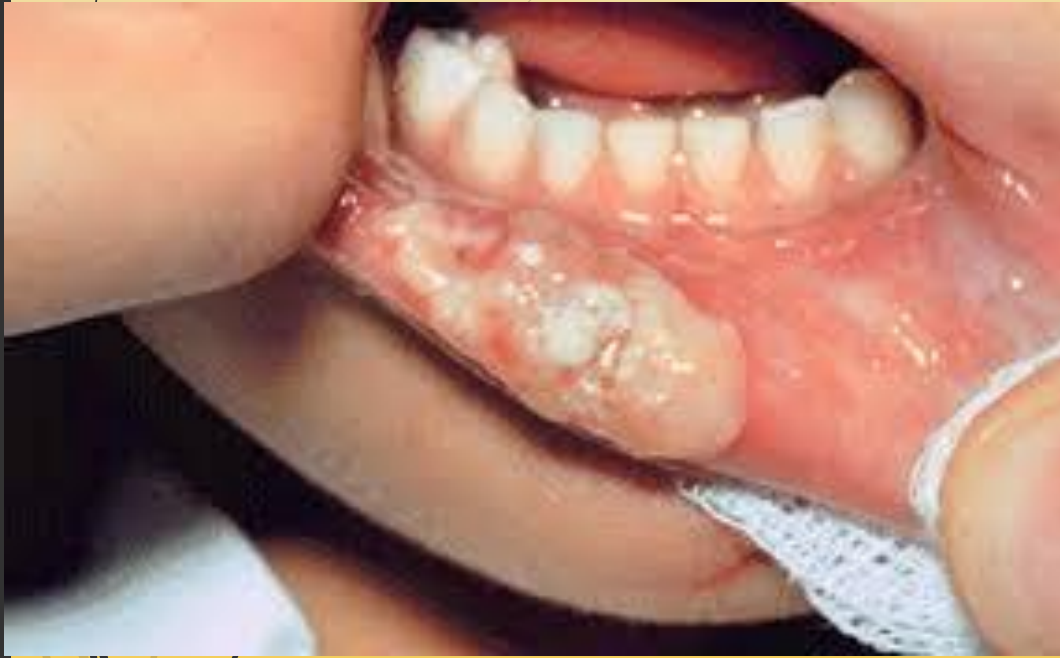➤ 2 x

➤ 100 1800

➤ $2 * 18 =$


$$x = \frac{\text{وزن} * \text{دوز حداکثر}}{18 * \text{درصد ماده}} \rightarrow$$

آسیب به بافت نرم



مدت بیحسی بافت نرم:

گاز گرفتگی لب:

زخم تراماتیک: ۲۴ ساعت بعد-

درمان: معاینه در 24 ساعت اول و دهانشویه با آب نمک گرم

میزان شیوع آسیب بافت نرم:

بیماران خردسال کمتر از 4 سال بیش از ۲ برابر بیماران بزرگتر (بالاتر از ۱۲ سال)

شیوع آسیب بافت نرم در بلاک یکطرفه ۳۵ درصد و بلاک دو طرفه ۵ درصد (7 برابر)

بلاک دو طرفه مندیبل در کودکان

برگشت بیحسی



► Ora verse: اولین دارو در برگشت بیحسی بافت نرم

► رفع بیحسی لب- زبان- نقایص فانکشنال ناشی از تزریق بیحسی

► زیرمخاطی مواد بی حسی حاوی تنگ کننده ی عروقی

► زمان متوسط برای بازیابی حس طبیعی در لب پایین و بالا:

► لب پایین: ۸۵ دقیقه- < بالا: ۸۲

► عوارض: درد گذرا در ناحیه ی تجویز

تاکی کاردی و اریتمی قلبی به دنبال تزریق الفا ادرنرژیک بلاکرها ولی در تزریق زیر مخاطی این ماده ایجاد **نمیشود**

► عدم تجویز : کوچکتر از 6 سال وزن کمتر از 15 کیلو

مسکن ها

- برای کنترل درد متوسط تا شدید بدنال تروما یا آبنسه
- اثر روی بیحسی:
- اولین مسکن انتخابی کمترین قدرت- کمترین عوارض
- خط اول درمان :
- استامینوفن یا NSAID
- خط دوم: استامینوفن + کدئین
- خط سوم (درد های شدید): استامینوفن + هیدرو کدون

دارو	شکل های در دسترس دارو	مقدار مصرف
استامینوفن	الکسیر ۱۶۰ میلی گرم / ۵ میلی لیتر قرص ۳۲۵ میلی گرم جویدنی ۱۶۰ میلی گرم	۱۵-۱۰ میلی گرم/کیلوگرم در فواصل ۴-۶ ساعت
ایبوپروفن	سوسپانسیون : ۱۰۰ میلی گرم / ۵ میلی لیتر قرص: ۸۰۰-۴۰۰-۳۰۰-۲۰۰ میلی گرم	۱۰-۴ میلی گرم /کیلوگرم در فواصل ۶-۸ ساعت
ترامادول	قرص های ۵۰-۱۰۰ میلی گرمی	۲-۱ میلی گرم /کیلوگرم در فواصل ۴-۶ ساعت حداکثر ۱۰۰ میلی گرم
کدئین و استامینوفن	سوسپانسیون: ۱۲ میلی گرم / ۵ میلی لیتر ۱۲ میلی گرم کدئین- ۱۲۰ میلی گرم استامینوفن بر ۵ میلی لیتر	نیم تا ۱ میلی گرم /کیلوگرم هر ۴-۶ ساعت
هیدروکودون و استامینوفن	سوسپانسیون: ۷/۵ میلی گرم هیدروکودون / ۳۲۵ میلی گرم استامینوفن در ۱۵ میلی لیتر قرص: ۵ میلی گرم هیدروکودون / ۳۲۵ میلی گرم استامینوفن	۳ دهم میلی لیتر/کیلوگرم در فواصل ۴-۶ ساعت کمتر از ۵۰ کیلوگرم: ۱۲۵ هزارم میلی گرم بر کیلوگرم

Acetaminophen 160 mg

کودک ۱۵ کیلو ➤

$15 * 15 = 225$ ➤

160 5 ➤

225 x ➤

7 ➤

فصل بی حسی مکدونالد



Pain

control with analgesics

Dr. zohre salehi
pedodontist

Definition of Pain

- Pain is a highly personalized state often preceding tissue damage that is either real (e.g., skin laceration) or apparent (e.g., excess bowel distension) as a result of an adequate stimulus.
- Under normal circumstances, the state of pain implies that there is a simultaneous activation of cognitive, emotional, and behavioral consequences that provide both motivation and a direction for action.
- physiologically, pain involves neural signals that are transmitted over a multitude of pathways involving neurons that are specialized in space, biochemistry, size, and shape.

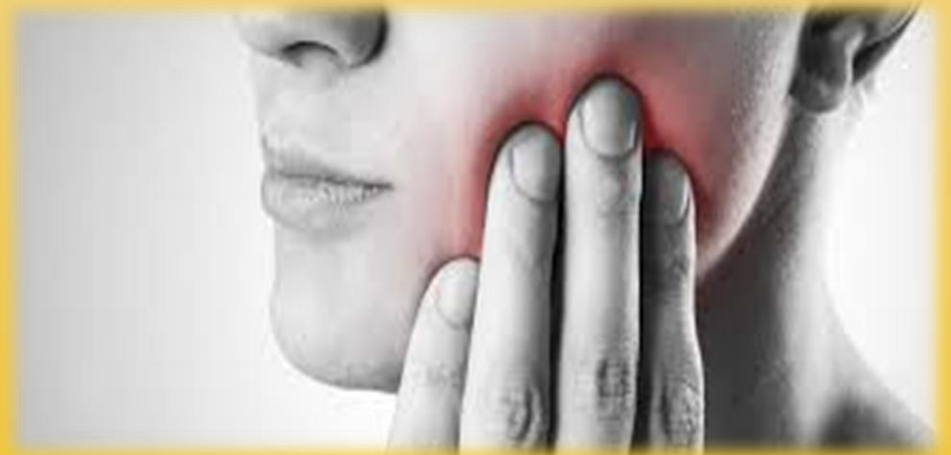Analgesics

- Definition

Analgesics are medicines that selectively relieve pain by acting in the central nervous system (CNS) or on the peripheral pain mechanism, without significantly altering consciousness.

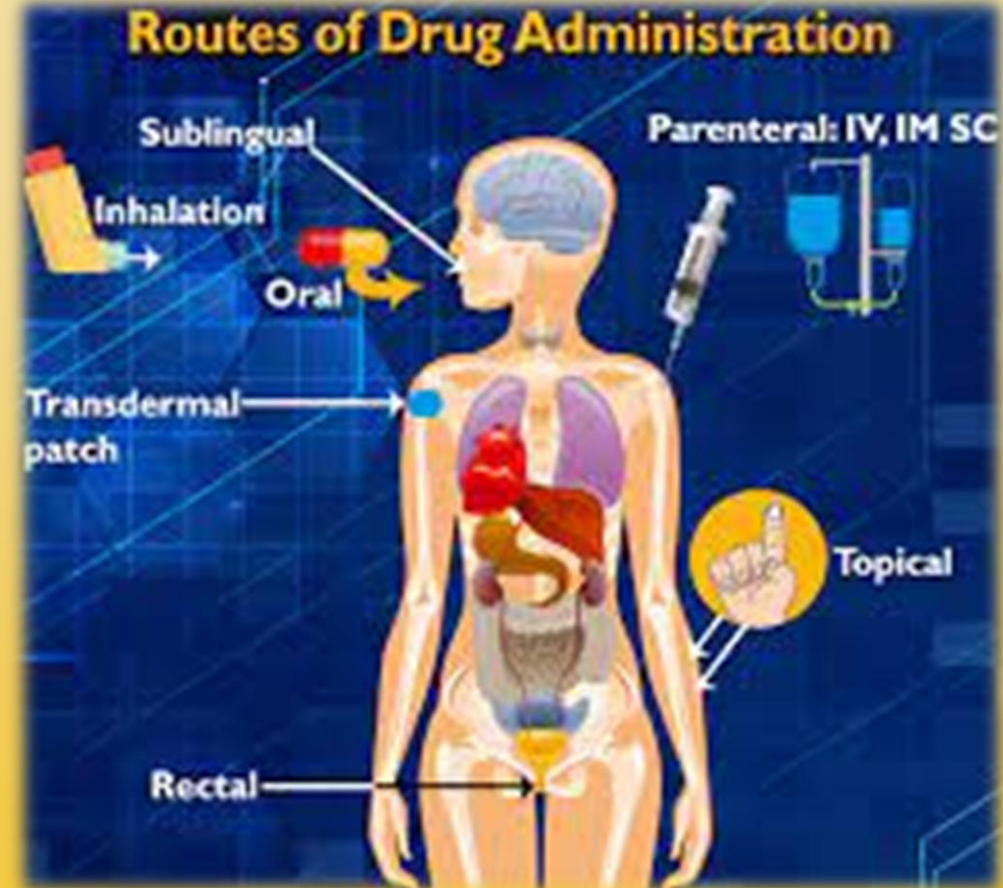I. Nonnarcotic Analgesics (NSAID)

II. Narcotic Analgesics



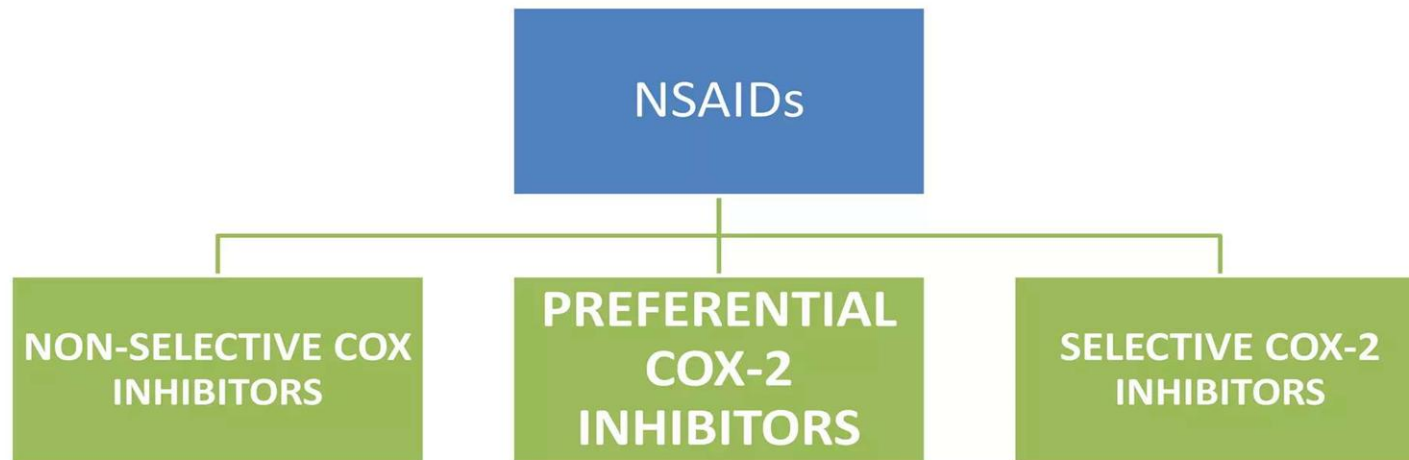
Routes of analgesic administration

- Oral
- Intramuscular Injection
- Intravenous Injection
- PCA: Patient Controlled Analgesia
- Other routes
 - Transdermal
 - Ketorolac
 - Fentanyl patches
 - Sublingual
 - Morphine
 - Epidural/ Intrathecal Administration



Nonnarcotic Analgesics(NSAID)

ACCORDING TO MECHANISM OF ACTION



(Essentials of medical pharmacology- KD Tripathi)

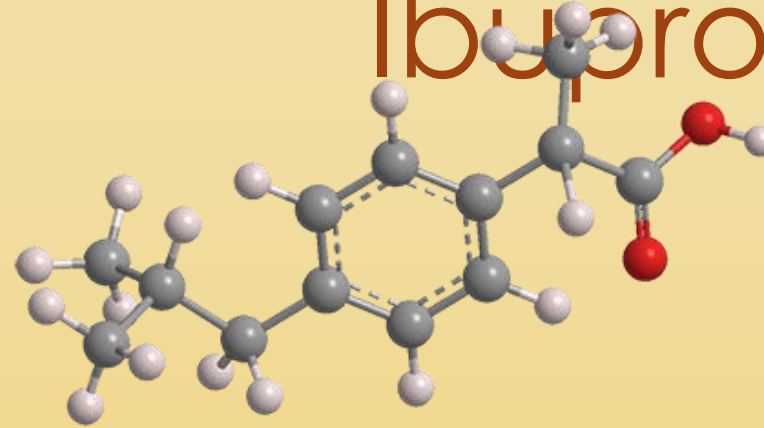
NSAID

- inhibiting prostaglandin synthetase in the periphery and CNS
- possess analgesic and anti inflammatory properties
- fewer bleeding problems than aspirin
- side effects reported include:
 - gastrointestinal upset
 - Rash
 - Headache
 - dizziness
 - eye problems
 - hepatic dysfunction
 - renal dysfunction

Ibuprofen

- Widely used in rheumatoid arthritis, osteoarthritis, and other musculoskeletal disorders.
- Ibuprofen (400mg) has been found equally or more efficacious than a combination of aspirin 650mg + codeine 60mg in relieving dental surgery pain.
- Indicated in soft tissue injuries, tooth extraction, fractures, postpartum and postoperatively.
- A topical cream preparation is absorbed into fascia and muscle.
- A liquid gel preparation of ibuprofen provides prompt relief in postsurgical dental pain.

Ibuprofen



- Adverse effects
 - Side effects are milder than aspirin.
 - Gastric discomfort, nausea, vomiting most common side effects.
 - CNS side effects include head ache, dizziness, blurring of vision, tinnitus and depression.
 - Contraindicated in pregnant women and avoided in peptic ulcer patient.
 - 51% increase in the rate of renal cell carcinoma, the most common form of kidney cancer, in nurses who regularly took ibuprofen and other nsaid, such as naproxen.
 - Ibuprofen has been associated with the onset of bullous pemphigoid or pemphigoid-like blistering.

Ibuprofen

➤ 4–10 mg/kg/dose q6–8h; maximum daily dose: 40 mg/kg/day

1. Tablet

200 mg

400 mg

600 mg

800 mg

2. Pearl (soft gel)

200 mg

400mg



3. Suspension 100mg/5cc

4. Suppositories

75 mg

150 mg

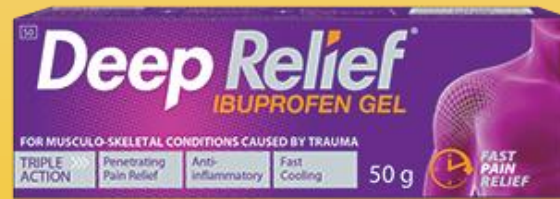5. Topical gel %5

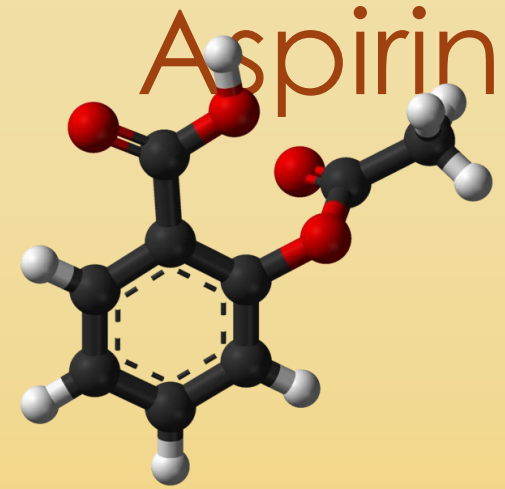6. Ampoule

10 mg/2cc

400 mg/4cc

7. Drop 40mg/1ml





- Tablet : 80mg, 100mg,325mg
- An injectable preparation biospirin recently available
- Pharmacologic properties:

salicylates are weak organic acids; These agents are rapidly absorbed from the intestine as well as from the stomach, where the low pH favors absorption.

- Mechanism of action:

Aspirin is a weak organic acid that is unique among the NSAIDS in that it irreversibly acetylates (and, thus, inactivates) cyclooxygenase.

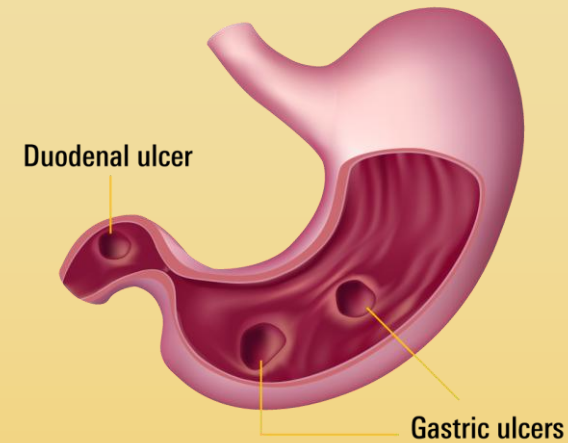
Aspirin

1. Side effects in analgesic dose (0.3 -1.5g/day)

- Gastric mucosal damage - peptic ulcer.
- Nausea, vomiting, blood loss in stools (haematochesia).
- Epigastric distress.
- Hypersensitivity.

2. Side effects on anti-inflammatory doses (3-5g/day)

- Salicylism: dizziness, tinnitus, vertigo. Reversible hearing, vision loss, excitement, mental confusion, hyperventilation.
- Reye's syndrome: in children - hepatic encephalopathy (children suffering from chicken pox or influenza).



Aspirin

- Therapeutic uses

- Antipyresis:

- The antipyretic dose of salicylate for adults is 325 mg to 650 mg orally every 4 hours.

- Salicylates are contraindicated for fever associated with viral infection in children; 50 to 75 mg/kg per day has been given in four to six divided doses, not to exceed a total daily dose of 3.6 g.

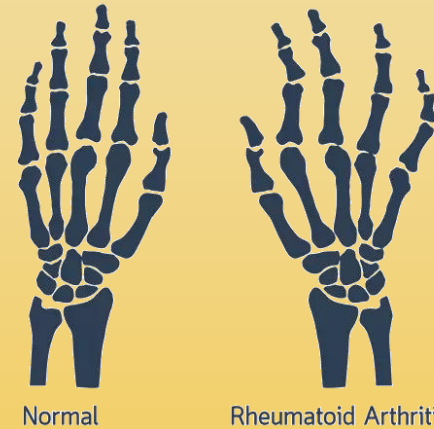
- Analgesia.

- Salicylates are valuable for the nonspecific relief of minor aches and pain (e.g., headache, arthritis, dysmenorrhea, neuralgia, and myalgia).

- For this purpose, they are prescribed in the same doses and manner as for antipyresis.

Rheumatoid Arthritis:

- aspirin is regarded as the standard against which other drugs should be compared for the treatment.
- Therapy with salicylates produces analgesia adequate to allow more effective movement and physical therapy in osteoarthritis and rheumatoid arthritis.

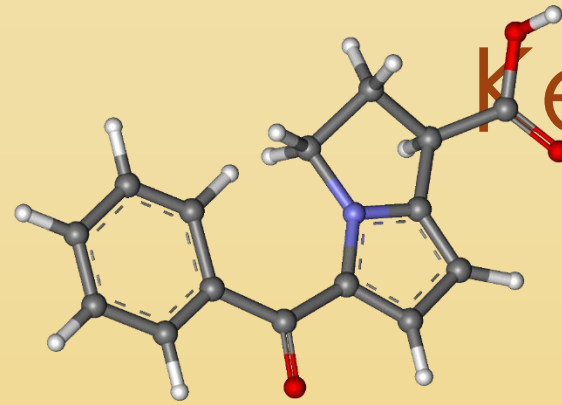


■ Cancer Chemoprevention:

- Epidemiological studies suggested that frequent use of aspirin is associated with as much as a 50% decrease in the risk of colon cancer.

Precautions and contraindications

- Peptic ulcer
- Children suffering from influenza, chickenpox
- Chronic liver diseases
- Vitamin K deficiency
- CHF, lower cardiac reserve
- Pregnancy
- Delayed labor, more postpartum bleed,
- G6PD deficiency
- Aspirin can cause a mild degree of hemolysis in individuals with a deficiency of glucose-6-phosphate dehydrogenase.
- Stopped 1 week before elective surgery.



Ketorolac

- Pharmacokinetics and metabolism:
 - Ketorolac has a rapid onset of action, extensive protein binding, and a short duration of action
 - Oral bioavailability is about 80%..
 - Achieving peak plasma concentration in 30-50 minute
 - Elimination half life of 4-6 hours. The rate of elimination is reduced in elderly & in renal failure.
 - Inhibit platelet aggregation & promote gastric ulceration

Side effects :

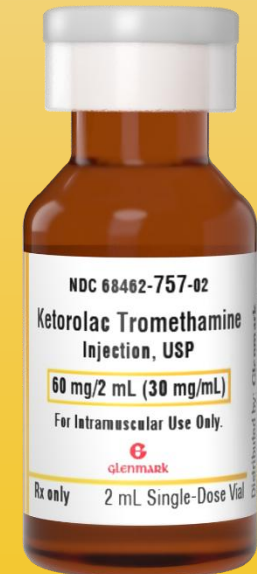- At usual oral doses include somnolence, dizziness, headache, gastrointestinal pain, dyspepsia, nausea, and pain at the site of injection.
- Contra-indications:
 - Patients on anticoagulants. (Safely used in patient with peptic ulcer, cardiac and renal problems)
 - Like other NSAIDs, aspirin sensitivity is a contraindication to the use of ketorolac.

Therapeutic uses

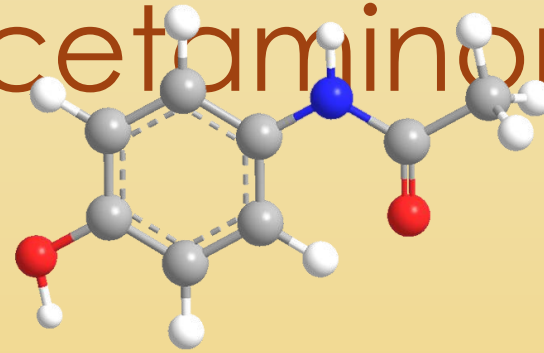
- Ketorolac has been used as a short-term alternative (less than 5 days) to opioids for the treatment of moderate to severe pain and is administered intramuscularly, intravenously, or orally.
- Typical doses are 30 to 60 mg (intramuscular); 15 to 30 mg (intravenous); and 5 to 30 mg (oral).
- Ketorolac is used widely in postoperative dental and musculoskeletal pain.
- Topical (ophthalmic) ketorolac is FDA approved for the treatment of seasonal allergic conjunctivitis and postoperative ocular inflammation after cataract extraction.
- In dental pain ketorolac has been rated superior to aspirin 650mg , PCM 600mg, and equivalent to ibuprofen 400mg.

Infiltration injection of ketorolac at on oral site produced significant analgesic effects, particularly in treating pain of mandibular origin

- 0.1% ketorolac tromethamine oral rinse for the prevention of periodontal disease progression in adults has recently been demonstrated.
- Ketorolac tromethamine (KT) gel, an antiinflammatory drug, significantly reduces the amount of alveolar bone loss from gingivitis, KT is a particularly suitable NSAID for treating alveolar bone loss because it is not bitter, irritating, and is soluble in water.



Acetaminophen



- the most common analgesic used in pediatrics
- It is an effective analgesic and antipyretic that is as potent as aspirin
- Unlike aspirin, acetaminophen does not inhibit platelet function
- causes less gastric upset
- it has no clinically significant anti inflammatory properties
- may result in acute liver failure with serious or fatal hepatic necrosis
- 10–15 mg/kg/dose q4–6h as needed; do not exceed 5 doses in 24 h

Acetaminophen

- Pharmacological Properties.
 - Acetaminophen inhibits prostaglandin synthesis in the CNS. This explains its antipyretic and analgesic properties.
 - Acetaminophen has less effect on cyclooxygenase in peripheral tissues, which accounts for its weak anti-inflammatory activity.
 - Therapeutic doses of acetaminophen have no effect on the cardiovascular and respiratory systems, on platelets, or on coagulation.
 - Does not produce gastric irritation, erosion, or bleeding that may occur after salicylate administration.

-

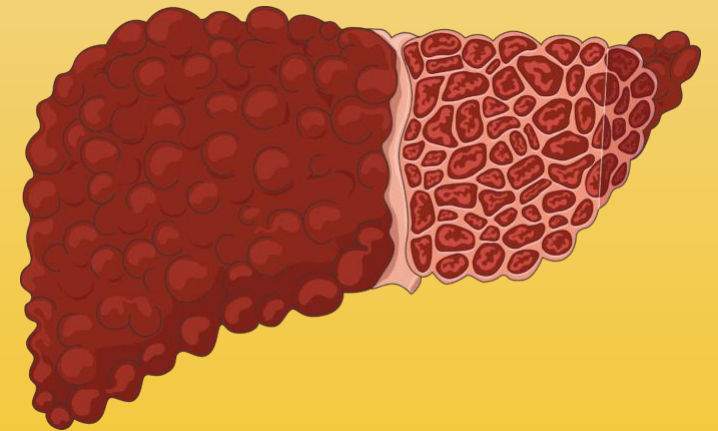
Acetaminophen

■ Therapeutic Uses:

- Acetaminophen is a suitable substitute for aspirin, valuable for patients in whom aspirin is contraindicated (e.g., those with peptic ulcer, aspirin hypersensitivity, children with a febrile illness).
- It can be used in all age groups, lactating/pregnant women, in presence of other disease states and in patients in whom aspirin is contraindicated.
- Used for headache, musculoskeletal pain, and almost all acute dental pains (eg. pulpitis) and post operative analgesia, any chronic pain undergoing an acute flare up.
- The conventional oral dose of acetaminophen is 325 to 1000 mg (650 mg rectally).

Acetaminophen

- Toxicity and Common Adverse Effects
 - usually well tolerated at recommended therapeutic doses. Contraindicated in patients with preexisting liver disease. Long-term use of acetaminophen has been associated with increase in kidney disease
 - women taking more than 500 mg/day had a doubling in the incidence of hypertension.
- Drug interactions
 - Free of drug interactions at therapeutic doses.
 - Chronic large doses of alcohol can increase the toxicity of acetaminophen.
 - The hepatotoxicity can be potentiated by drugs like
 - barbiturates, carbamazepine, phenytoin, and rifampin.



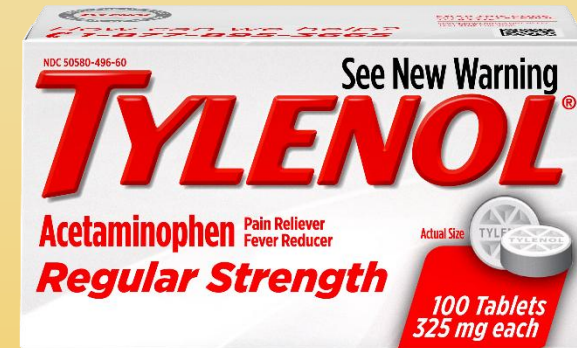Acetaminophen

1. Tablet

➔ 80, 125, 160, 325, 500, 650 mg

2. Soft gel

➔ 325, 500 mg



3. Syrup 120mg/ 5cc

Suspension : 120mg/5cc , 160mg/5cc

4. Drop

100mg/1ml

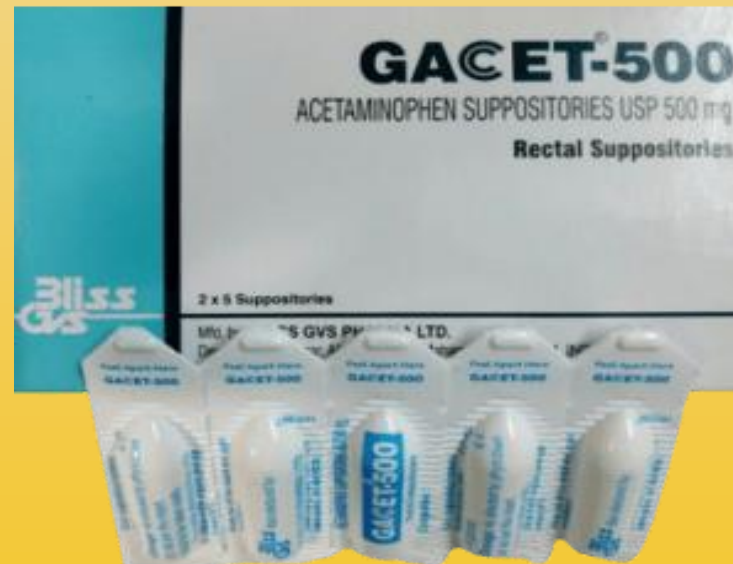5. Ampoule (1gr , 6.7 ml)

6. Suppositories

75 mg

125 mg

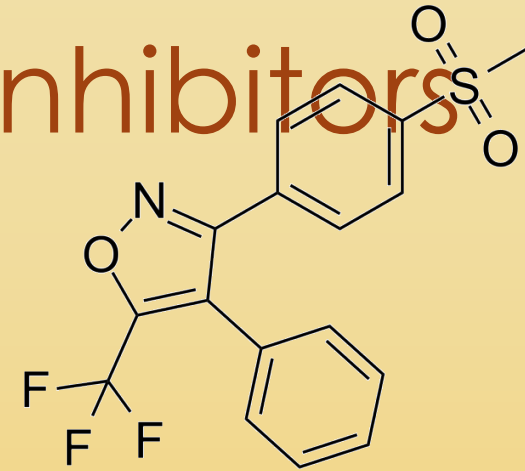
325 mg



Mefenamic acid:

- Useful in chronic and dull aching pains
- No advantages over other NSAIDs
- Weaker analgesic than aspirin
- Adverse reactions include gastric upset, diarrhoea, dizziness, headache, skin rashes, hemolytic anemia
- Dose is 500mg 2-3 times a day
- Used in Dysmenorrhoea

Selective COX-2 Inhibitors



- Selectively block COX-2 activity more than COX-1 activity

Less action on stomach, blood vessels and kidneys

- This group includes:

- Celecoxib, Rofecoxib and Valdecoxib

- Given orally, absorption is complete

- Established analgesic- antiinflammatory NSAIDS

- They have to be shown effective in treatment of osteoarthritis and rheumatoid arthritis

- Their major advantage is that they cause fewer gastric ulcers and do not inhibit platelet aggregation

- Stomach friendly

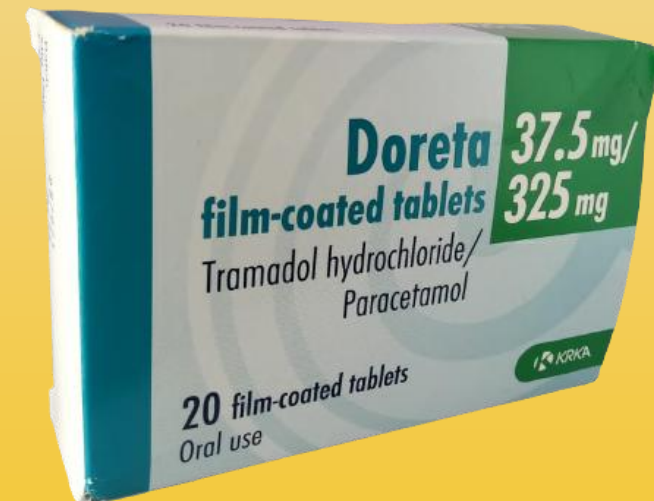Selective COX-2 Inhibitors

- Adverse effects:
 - The most common adverse effects are nausea, vomiting, dyspepsia, abdominal pain, diarrhoea and edema of the lower extremities.
 - Share some of the renal adverse effects of non selective COX inhibitors and renal toxicity, Hence their use should be restricted to patients who do not tolerate other NSAIDs.

Combination analgesics

- Combining analgesics with different mechanisms of action enables lower doses of the component analgesics to be prescribed, thus analgesia can be enhanced without increasing the risk of adverse events .
- the combination of Paracetamol(1000mg) + Codeine (30 mg) resulted in significantly better analgesia than 1000 mg of paracetamol alone .
- Synergistic action of the two analgesics extend the duration of analgesia by one hour compared to paracetamol alone .

- 1. Tramadol + Paracetamol : More rapid onset of action compared to either of the analgesics alone, with onset of analgesia occurring within 17 minutes (compared to 51 min for tramadol and 18 min for paracetamol)
- Additionally it displays a longer duration of analgesia of 5 hours, compared to 2 hrs for tramadol and 3.1hrs for paracetamol.
- 2. Oxycodone + Acetaminophen
- 3. Hydrocodone + Acetaminophen



Analgesic/NSAIDS in dentistry

There is no single drug superior to all others for every patient..
Some guidelines for NSAIDS are..

1.MILD TO MODERATE PAIN WITH LITTLE INFLAMMATION:

PARACETAMOL OR LOW DOSE IBUPROFEN.

2.POSTEXTRACTION OR SIMILAR ACUTE BUT SHORT LASTING PAIN:

KETOROLAC,IBUPROFEN,DICLOFENAC, NIMESULIDE, OR ASPIRIN.

3.GASTRIC INTOLERANCE TO CONVENTIONAL NSAIDS: SELECTIVE COX 2 INHIBITOR OR PARACETAMOL

4.PATIENT WITH HISTORY OF ASTHMA OR ANAPHYLACTOID REACTION TO ASPIRIN/OTHER NSAIDS: Analgesic of choice for these patients is ACETAMINOPHEN /NIMESULIDE.

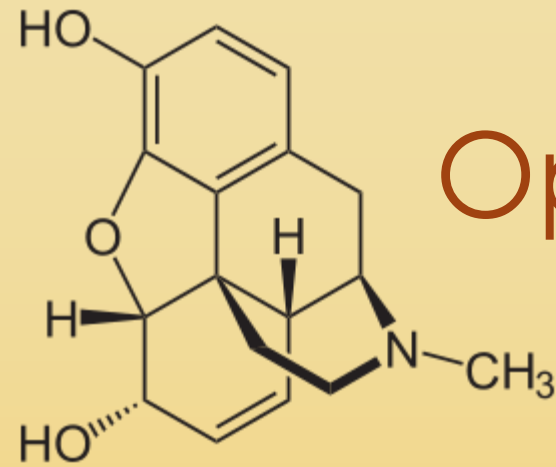
5.PAEDIATRIC PATIENTS: PARACETAMOL, IBUPROFEN, NAPROXEN.

6.PREGNANCY: PARACETAMOL IS THE SAFEST;LOW-DOSE APIRIN IS PROBABLY THE SECOND BEST.

7.HYPERTENSIVE,DIABETIC,ISCHAEMIC HEART DISEASE,EPILEPTIC AND OTHER PATIENTS RECEIVING LONG TERM REGULAR MEDICATION:POSSIBLITY OF DRUG INTERACTION WITH NSAIDS SHOULD BE CONSIDERED AND THE PHYSICIAN CONSULTED .

■ Definitions

Opioids are drugs with morphine-like activity that produce analgesia (i.e., reduce pain) without the loss of consciousness and can induce tolerance and physical dependence. Opioids are also referred to as narcotic analgesics.



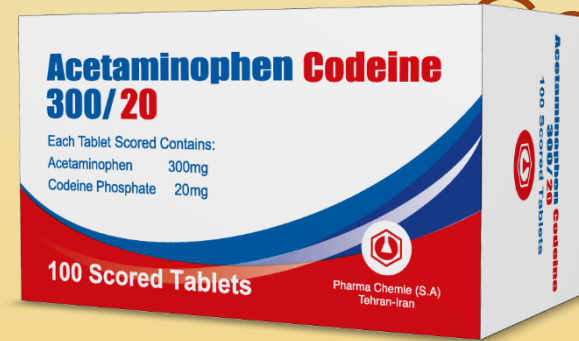Opioids

Applications in Dentistry

- Applications in Dentistry
 - Narcotic (opioid) analgesics are extremely effective in reducing acute dental and postoperative pain.
 - The narcotic analgesics have established a niche for the treatment of pain in those situations where the NSAIDs are less effective.
- Hydrocodone, oxycodone, codeine, and occasionally meperidine are the narcotics used to treat dental pain.

Codeine

- opium alkaloid
- analgesic action is not strong, but anticough effect is considerable
- administered as an anticough drug of central action
- combination with non opiod analgesics (eg. Paracetamol) is supra-additive.




Tramadol

- Analgesic activity is similar to the activity of morphine
- Abuse potential is low
- Less respiratory depression
- Hemodynamic effects are minimal
- In case of intravenous administration effect develops after 10 min, if administered orally after 40 min, action lasts for 5 hours .
- Possesses agonist actions at the μ -opioid receptor

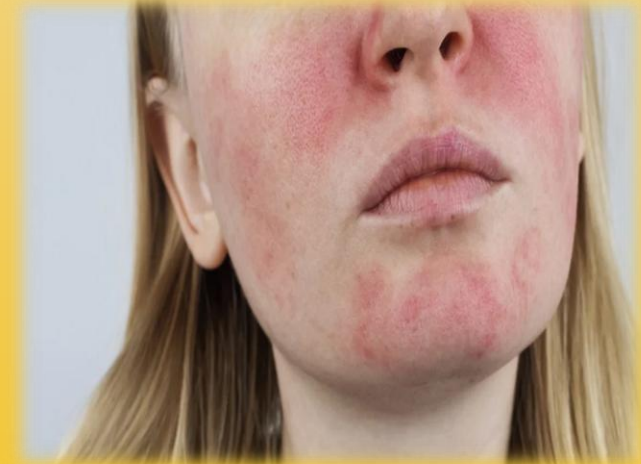

Administration of tramadol

- For all kinds of acute and chronic pain of moderate and considerable intensity, including neuralgias, postoperative, traumatic pain
 - diagnostic and therapeutic interventions
 - oncologic pathology
- 

Acute poisoning with opioid analgesics

- Respiratory Depression
- Euphoria
- Relaxation and sleep
- Tranquilization
- Decreased blood pressure
- Constipation
- Pupillary constriction
- Hypothermia
- Drying of secretions
- Flushed and warm skin





- Before prescription of any analgesic, the dental practitioner should have a clear idea on its advantages and disadvantages, mechanism of action, pharmacokinetics and dynamics, adverse effects in general and in relation to that individual patient, whilst reducing the risks and providing a streamlined treatment .
- A clinician's goal should be, to avoid chronic use of any analgesic whenever possible and use these drugs optimally to treat dental pain most effectively .